

## RETRATAMENTO: PROTAPER PARA RETRATAMENTO X TÉCNICA HÍBRIDA MANUAL

### Retreatment: protaper x hybrid manual technique

Gilson Blitzkow **SYDNEY\***, Alexandre **KOWALCZUCK\*\***, Marili Doro **DEONIZIO\*\*\***, Antonio **BATISTA\*\*\*\***, José Mirabeau de Oliveira **RAMOS\*\*\*\*\***, Rossana **TRAVASSOS\*\*\*\*\***.

\* Prof. Titular de Endodontia – UFPR, Doutor em Endodontia – FOUSP, Coordenador do Curso de Especialização em Endodontia – UFPR.

\*\* Especialista em Endodontia – UFPR, Instrutor Voluntário da Disciplina de Endodontia B – UFPR – Programa de Educação Continuada.

\*\*\* Prof Adjunta da Disciplina de Endodontia B - UFPR. Doutora em Endodontia-FOUSP, Prof do Curso de Especialização em Endodontia – UFPR..

\*\*\*\* Prof. Assistente da Disciplina de Endodontia B – UFPR. Prof. Do Curso de Especialização em Endodontia – UFPR, Doutorando em Endodontia-FPO-Piracicaba-UNICAMP.

\*\*\*\*\* Prof. Assistente da Disciplina de Endodontia – UFSE. Mestre em Endodontia. Prof. Do curso de Especialização em Endodontia – ABO-SE.

\*\*\*\*\* Prof Adjunta da Disciplina de Endodontia da UPE. Doutora em Endodontia – UPE. Professora do Programa de pós-graduação da UPE. Coordenadora do curso de Especialização em Endodontia da ABO-AL.

**Endereço para correspondência:** Prof. Dr. Gilson Blitzkow Sydney

Rua da Glória, 314, cj. 23

CEP 80030060 – Curitiba – Paraná

41-3253-4616 gsydney@bbs2.sul.com.br

### RELEVÂNCIA CLÍNICA

Um dos pontos críticos do retratamento é a remoção do material obturador. Recentemente, a série Protaper sofreu mudanças incluindo instrumentos destinados à remoção do material obturador. Instrumentos destinados ao acesso radicular nos sistemas rotatórios contínuos como Pré-Race, passaram a ser fabricados em aço inox permitindo sua utilização nos contra-ângulos comuns possibilitando inclusive auxiliar na remoção do material obturador no terço cervical. Conhecer a efetividade destes instrumentos disponíveis no mercado é fundamental para viabilizar a sua aplicação clínica.

### RESUMO

O objetivo do presente estudo foi avaliar a capacidade de remoção do material obturador nos retratamentos com o sistema Protaper Universal –Retratamento e com técnica híbrida manual auxiliada pelos instrumentos Pré-Race. Foram selecionados vinte e quatro dentes humanos incisivos inferiores com comprimentos entre 19 e 21mm os quais foram preparados e obturados, e armazenados em ambiente de umidade relativa de 100% por 180 dias. Completado este período, os dentes foram radiografados individualmente no sentido mesio-distal e vestibulo-lingual e divididos aleatoriamente em dois grupos. Os dentes do Grupo 1 foram desobturados empregando-se os instrumentos Protaper Universal - Retratamento, D1, D2 e D3 seguindo-se o preparo com instrumentos F1 e F2; no Grupo 2 os dentes foram desobturados empregando-se técnica híbrida manual com auxílio dos instrumentos Pré-Race. Os dentes foram novamente radiografados em ambos os sentidos, as imagens digitalizadas e a medição linear das paredes foram realizados pelo software Image Tool 3.0. Os resultados mostraram diferenças estatisticamente significantes no remanescente quando Protaper Universal – Retratamento foi empregado e com o uso de F1 e F2 em ambos os sentidos. A técnica híbrida manual apresentou melhores resultados.

**PALAVRAS CHAVE:** retratamento, material obturador, Protaper, Pre-Race.

**ABSTRACT**

The aim of this study was to evaluate the ability of the Protaper Retreatment and a hybrid manual technique on removing the root canal filling during retreatment. Twenty-four human incisors teeth were selected, prepared and filled with gutta-percha and Endo Fill cement in a lateral condensation technique and stored for 180 days. The teeth were radiographed mesio-distally and bucco-lingually, and digitalized. The teeth were divided into two groups. In Group 1 retreatment were performed with the Protaper Universal – Retreatment D1, D2 and D3. An x-ray showed the remaining of endodontic filling material. A Protaper F1 and F2 were used to complete the removal. In group 2 hybrid manual techniques with Pré-Race instruments for the radicular access were performed. Before and after retreatment the x-rays were digitalized and the linear rate determined with the Image Tool 3.0 software. The results showed statistically difference between the remaining filling material when Protaper Universal – Retreatment was employed and when Protaper F1 and F2 in both view. Hybrid manual technique showed the best results when compared with the use of PT-R F1 and F2 but showed similar results when compared to Protaper Universal Retreatment.

**KEY WORDS:** Retreatment, filling material, Protaper, Pre-Race.

**INTRODUÇÃO**

Quando do insucesso da terapia endodôntica, a principal causa é a persistência de infecção no sistema de canais radiculares. A reintervenção endodôntica é a opção de escolha na grande maioria dos casos, com o objetivo de estabelecer condições favoráveis ao processo reparador. Tal objetivo só é alcançado primeiro, com a remoção do material obturador e de possíveis corpos estranhos e a retomada do trajeto original do canal radicular <sup>1</sup>. Acorde Friedman et al.<sup>2</sup>, a necessidade de remoção do material obturador é a grande diferença entre a terapia endodôntica normal e o retratamento, que aliados a uma condição anatômica aliada a possíveis iatrogenias, intimidam muitas vezes o operador.

O retratamento endodôntico pode variar desde um procedimento simples a bem complexo, podendo exigir um tempo bem significativo para a sua realização. Os pontos críticos do retratamento envolvem praticamente todas as etapas da terapia endodôntica como a correção da cavidade de acesso, a remoção do material obturador em sí, a determinação do novo limite apical de trabalho, o novo limite lateral do preparo e a medicação intracanal a ser empregada, a curto ou a longo prazo <sup>1</sup>.

Na grande maioria dos retratamentos, o canal radicular está obturado com cones de gutta-percha e cimento, de modo que as dificuldades na sua remoção têm sido menores uma vez que a gutta-percha por ser um polímero de hidrocarboneto (metilbutadieno ou isopreno), e é relativamente fácil de ser removida. Assim o esvaziamento pode ser realizado por meios mecânicos, térmicos, químicos ou combinação destes. Acorde Lopes e Siqueira (2004) <sup>3</sup> a escolha do método de remoção não depende da técnica de obturação empregada, mas sim da qualidade da condensação, da anatô-

mia do canal radicular e do limite apical da obturação.

Tem se constituído em excelentes auxiliares da desobturação as limas tipo K modificadas (pontas Lu) <sup>1</sup>, os instrumentos rotatórios como as brocas de Gates-Glidden e de Largo e os sistemas automatizados.

Novos instrumentos destinados ao acesso radicular como as brocas CP Drill e os instrumentos Pré-Race de aço inox, tem sido introduzidos como substitutos das brocas de Gates-Glidden <sup>4</sup>. Na remoção do material obturador estes também têm sido eficientes devido a suas características.

Buscando tornar a automação ainda mais efetiva, a Dentsply-Maillefer promoveu mudanças no sistema Protaper, introduzindo o Protaper Universal, incluindo instrumentos próprios para o retratamento: D1 destinado a remoção do material obturador do terço cervical, D2 para o terço médio e D3 para a remoção do material obturador do terço apical.

Vários estudos têm reportado o uso de instrumentos rotatórios contínuos com variações técnicas para a remoção do material obturador. Schirmeister et al (2005) <sup>5</sup> ao avaliarem a efetividade da remoção da gutta-percha em canais curvos nos retratamentos empregando técnica manual, FlexMaster, Protaper e Race observaram que a técnica manual e a com FlexMaster denotaram maiores áreas de remanescentes da obturação e que o sistema Race evidenciou melhores resultados do que Protaper quanto à capacidade de limpeza, embora tenha sido mais lento e tenha apresentado o menor risco de fraturas. De Carvalho Maciel; Scelza (2006) <sup>6</sup> numa análise radiográfica concluíram que os sistemas K3 e Protaper foram mais eficientes que a técnica manual na remoção do material

obturador. Resultado semelhante foi obtido por Saad et al (2007)<sup>7</sup>.

Huang et al (2007)<sup>8</sup> ao avaliarem a extrusão apical promovida pelo Protaper Universal para retratamento, concluíram que sem o emprego de solvente foi o que apresentou os melhores resultados. Tasdemir et al (2008)<sup>9</sup> avaliaram a eficiência de três diferentes instrumentos rotatórios na remoção do material obturador e concluíram que o sistema Protaper apresentou as menores médias de material remanescente nas paredes dos canais radiculares. Entretanto, os instrumentos empregados foram F1, F2 e F3 e não aqueles destinados ao retratamento.

Somma et al. (2008)<sup>10</sup> ao empregarem os instrumentos Protaper para o retratamento na remoção de diferentes materiais obturadores concluíram que este promoveu maior extrusão apical. Gu et al (2008)<sup>11</sup> ao estudarem o sistema Protaper Universal- Retratamento concluíram que todas as técnicas testadas deixaram entre 10% e 17% da superfície dos canais coberta por material obturador. Nos terços médio e apical, os espécimes do grupo do Protaper para retratamento tiveram a menor porcentagem de remanescente.

Frente à divergência de resultados presentes na literatura, o presente estudo teve por finalidade analisar a capacidade de remoção do material obturador quando do emprego dos instrumentos Protaper Universal-Retratamento, comparando-o com a técnica híbrida manual.

## MATERIAL E MÉTODOS

Foram selecionados vinte e quatro dentes humanos incisivos inferiores provenientes do Banco de dentes do Centro de Pesquisa Odontológica de Goiás (CEPOGO), cujo projeto de pesquisa foi aprovado pelo Comitê de Ética do Setor de Ciências da Saúde da UFPR. Os dentes foram radiografados para verificar ausência de calcificações e intervenções prévias, apresentando comprimentos que variaram de 19 a 21 mm.

Em seguida as cavidades de acesso foram realizadas com brocas diamantadas esféricas nº1012 (KG Sorensen) em alta-rotação na execução da pré-cavidade e nº 3080 (MKS) para a realização da forma de conveniência. As câmaras coronárias foram irrigadas e inundadas com solução de hipoclorito de sódio 1%, e de posse de limas tipo K (Dentsply-Maillefer) #10 e 15 pré-curvadas realizaram-se a exploração e esvaziamento dos canais radiculares, através de movimentos oscilatórios de pequena amplitude, seguido de farta irrigação-aspiração. Uma lima #10 foi introduzida no canal radicular e no momento em que apontava no forame, o

comprimento do instrumento era demarcado através de cursores de silicone e a medida de trabalho determinada com o recuo de 1mm.

Instrumentos CP Drill (Injecta) foram empregados para a realização do acesso radicular através de movimentos em tração oblíqua buscando tocar todas as paredes, seguida de farta irrigação e aspiração. O preparo dos canais radiculares foi realizado com técnica de ampliação reversa acorde Batista; Sydney 2000<sup>12</sup>. A ampliação reversa iniciou com um instrumento tipo K #50 (Dentsply-Maillefer) e movimentos oscilatórios de leve pressão apical, complementados com tração oblíqua diminuindo-se o calibre do instrumento até aquele que atingisse a medida de trabalho sendo denominado instrumento do diâmetro anatômico clínico. A partir deste os canais radiculares foram ampliados até dois ou três instrumentos, o qual se constituiu na máxima lima apical.

Durante todo o preparo, após cada instrumento os canais radiculares foram irrigados com 3 ml de solução de hipoclorito de sódio 1% (Farmadoctor). Completada esta etapa os canais radiculares foram secos com pontas de aspiração capillary tips (Ultradent) e pontas de papel absorvente (Dentsply-Maillefer).

Para a obturação dos canais radiculares utilizou-se com cones de guta-percha (Dentsply-Maillefer) e cimento Endofill (Dentsply-Maillefer) com técnica de condensação lateral. Após o corte dos cones e limpeza da cavidade com Xilol a cavidade de acesso foi selada com cimento Coltosol. Os dentes foram armazenados em ambiente de umidade relativa de 100% por 180 dias.

Completado este período seus selamentos foram removidos, os dentes radiografados individualmente no sentido mesio-distal e vestibulo-lingual e divididos aleatoriamente em dois grupos de 12 espécimes, constituindo-se os Grupos 1 e 2. Os dentes do Grupo 1 tiveram o material obturador removido empregando os instrumentos do sistema Protaper Universal – Retratamento (D1, D2 e D3) e os dentes do Grupo 2 através de técnica manual.

A remoção do material obturador dos dentes do Grupo 1 foi realizada com os instrumentos Protaper Universal - Retratamento obedecendo aos seguintes passos, acorde sugestão do fabricante:

1. Instrumento D1 foi empregado com movimento de penetração de 3-4 mm na massa obturadora seguido de tração oblíqua, com o intuito de penetrar no material obturador e promover sua remoção em todas as paredes. No momento em que não havia mais evidências de material obturador sendo visualizado na cavidade de acesso e de aderência ao instrumento, seu uso foi cessado.

2. Para a remoção do conteúdo do terço médio do canal radicular, o instrumento D2 teve sua ação estabelecida entre 15 e 17 mm. A cinemática da instrumentação foi a mesma definida para D1, atentando para um controle da força empregada em sentido apical em função das diferenças estruturais dos instrumentos (D1 com ponta ativa / D2 ponta inativa).

3. O instrumento D3 foi ajustado em função do comprimento de trabalho de cada uma das amostras (variando entre 18 e 20 mm). Sua utilização seguiu o padrão de instrumentação adotado: pequeno avanço em direção apical com retirada em viés, tentando tocar todas as paredes até não haver mais desprendimento de material obturador.

4. Com a finalidade de avaliar a presença de material obturador remanescente, radiografias periapicais foram realizadas nos sentidos mesio-distal e vestibulo-lingual.

5. Para complementar o repreparo dos dentes, o instrumento F1 foi empregado, seguido de radiografias periapicais nos sentidos mesio-distal e vestibulo-lingual efetuadas ao término de sua utilização.

6. A reinstrumentação rotatória foi concluída com a utilização do instrumento F2 e da realização de tomadas radiográficas em ambos os sentidos. Para tal, empregou-se um motor elétrico com controle de torque e reversor de sentido de rotação automático (Endo-Plus – Driller), com velocidade de 400 rpm. Novamente as amostras foram acondicionadas em estojo plástico identificado e numeradas.

A remoção do material obturador dos dentes do Grupo 2 foi realizada com técnica híbrida proposta por Sydney;Batista (2006) <sup>1</sup>, obedecendo o seguintes passos:

1. Para a remoção do material obturador no terço cervical empregou-se o instrumento Pré-Race # 40/0.10 de aço inox, acionado com motor Driller Endo-Plus com 400 rpm, dirigido de encontro ao material obturador, e buscando tocar todas as paredes, realizando a desobturação do terço cervical até que não se verificasse mais a presença de material na câmara pulpar e no instrumento.

2. A remoção do material do terço médio foi realizada com o instrumento Pré-Race # 35/0.08 sempre penetrando poucos milímetros (2 a 3mm) e sendo orientado a trabalhar em todas as paredes até que não houvesse mais desprendimento de material obturador.

3. Limas tipo K # 10, # 15 e # 20 com pontas modificadas (pontas Lu)<sup>1</sup> foram empregadas para favorecer a penetração do agente solvente (óleo de laranja – Citrol – Fórmula & Ação-SP) no interior da massa obturadora, em movimento oscilatório de

¼ de volta à direita e à esquerda com penetração de 2 a 3 mm. Em seguida limas manuais tipo K (2ª série) foram ajustadas no comprimento de trabalho. Através de movimentos oscilatórios com leve pressão apical associados ao movimento de tração em viés, o remanescente de material obturador era removido iniciando pelo instrumento # 50.

4. À medida que este avançava 2 a 3 mm, um instrumento de diâmetro imediatamente inferior era selecionado e o processo repetido, com farta irrigação de solução de hipoclorito de sódio 1%, aspiração e renovação do solvente.

5. Uma vez alcançada a medida de trabalho, na quase totalidade dos casos com um instrumento # 35, procedeu-se a realização da patência foraminal com limas # 10 e # 15.

Os dentes foram individualmente radiografados no sentido mesio-distal e vestibulo-lingual e as radiografias de ambos os grupos processadas e digitalizadas com Scanner Polaroid Sprint Scan em resolução de 300 dpi. As imagens foram analisadas por meio do software Image Tool 3.0 para a medição linear das paredes dos canais em ambos os sentidos e as respectivas medidas registradas em protocolo padrão. As imagens pós remoção do material obturador tiveram o mesmo tipo de análise, registrando-se, entretanto, somente os pontos de material obturador remanescente nas paredes dos canais radiculares.

Os dados foram tabulados e submetidos a análise estatística por meio do teste de Kruskal-Wallis  $p < 0.05$ .

## RESULTADOS

Os resultados encontram-se expressos nas tabelas 1 e 2 e no gráfico 1.

A tabela 1 aponta os dados do Rank médio, da média de obturação inicial, a média remanescente de obturação, a porcentagem do material obturador remanescente e o desvio padrão de todos os grupos e sentido de observação. A tabela 2 denota as comparações múltiplas entre os tratamentos realizados e o resultado da análise estatística. O gráfico 1 apresenta um demonstrativo geral do remanescente de material obturador dos tratamentos realizados.

Nossos resultados apontam para melhores resultados obtidos com a técnica manual híbrida, tanto no sentido MD como no VL. A remoção com instrumentos Protaper D1, D2 e D3 representou 57,88% no sentido MD e 36,32% no sentido VL, enquanto que a técnica manual híbrida atingiu percentuais de 87,27% (MD) e 61,73% no VL.

**Tabela 1.** Demonstrativo do Rank médio, média de obturação inicial, porcentagem de remoção do material obturador e desvio padrão (SD).

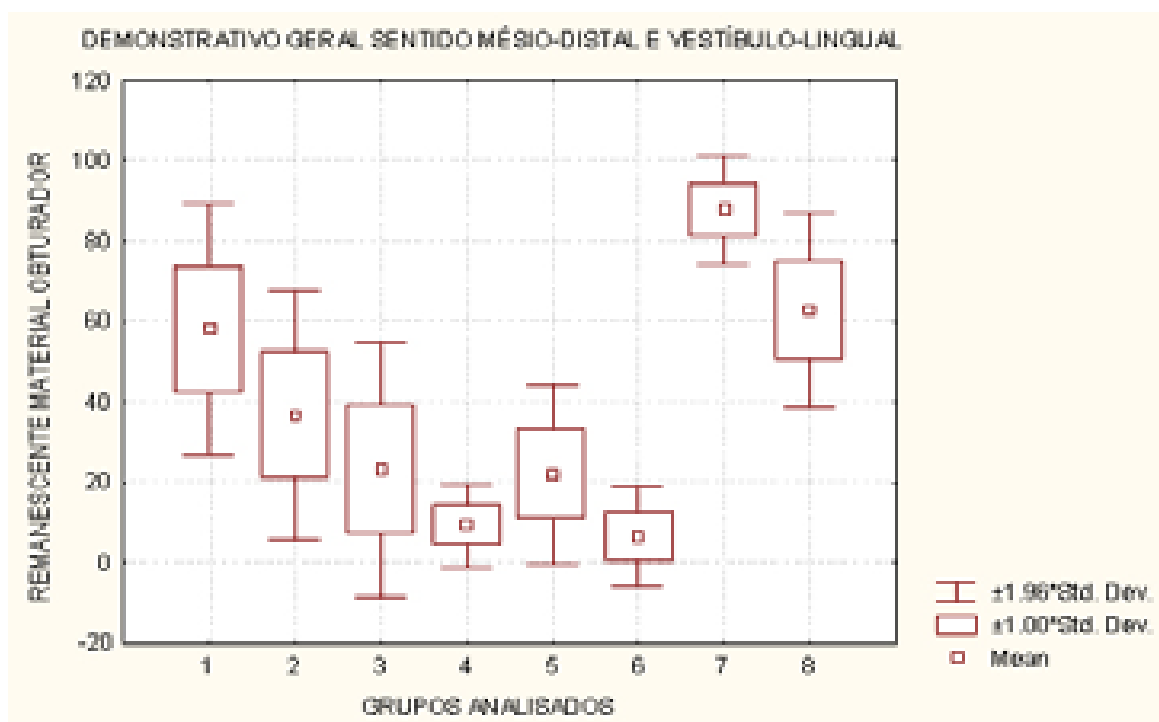
Técnica e instrumento utilizado / Sentido de observação	n	Rank médio	Média obturação inicial	Média Remanescente de obturação	% Remoção de material obturador	SD
PT-R / D3 - MD	12	29,58	7,29	3,07	57,88	16,03
PT-R D3 - VL	12	30,00	6,18	3,98	36,32	15,78
PT-R F1 - MD	12	13,25	-	2,42	21,11	16,25
PT F1 - VL	12	15,50	-	3,46	9,29	5,29
PT F2 - MD	12	12,83	-	1,90	21,40	11,39
PT - F2 - VL	12	10,83	-	3,15	4,15	6,31
MANUAL - MD	12	42,33	7,31	0,93	87,27	6,91
MANUAL- VL	12	41,67	6,56	2,51	61,73	12,39

**Tabela 2.** - Comparações múltiplas entre os tratamentos analisados.

Comparações múltiplas	Significância
Manual - MD x D3 MD	s
Manual VL X D3 VL	ns
Manual - MD x F1 MD	S
Manual - VL x F1 VL	S
Manual - MD x F2 MD	S
Manual - VL x F2 VL	S
D3 - MD x F1 - MD	S
D3 - VL x F1 - VL	S
D3 - MD x F2 - MD	S
D3 - VL x F2 - VL	S
F1 - MD x F2 - MD	ns
F1 - VL x F2 - VL	Ns

s = significante  $p < 0,05$  ns = não significante  $p > 0,05$

**Gráfico 1.** Demonstrativo geral do remanescente de material obturador nos sentidos M/D e V/L dos tratamentos analisados.



Observe-se à tabela 1 que após o uso dos instrumentos Protaper para o retratamento, o emprego dos instrumentos F1 e F2 contribuíram para a remoção do material obturador em percentuais de 21,11% e 21,40% respectivamente, no sentido MD. No sentido V-L, o de maior diâmetro do canal radicular a remoção após o uso de F1 aumentou em 9,29% e F2 apenas 4,15%. Tais fatos confirmam serem as regiões polares as de maior dificuldade de remoção do material obturador, consequentemente de maior dificuldade de limpeza.

À tabela 2, observa-se as comparações múltiplas entre as intervenções realizadas e o resultado da análise estatística. Os resultados apontam diferenças entre o emprego de Protaper-Retratamento e o auxílio dos instrumentos Protaper F1 e F2. Houve diferença significativa entre a técnica híbrida manual e Protaper Retratamento no sentido MD. Embora limpe menos, não houve diferença significativa entre ambos no sentido VL. A técnica manual mostrou-se mais efetiva quando a remoção com Protaper para Retratamento foi auxiliada pelos instrumentos F1 e F2, mostrando que o seu emprego não possibilitou maior efetividade na remoção do material obturador.

## DISCUSSÃO

A maior causa de insucesso na terapia endodôntica é a persistência de infecção no sistema de canais radiculares (Nair 1990<sup>13</sup>, Siqueira, 2001<sup>14</sup>). Por este fato a reintervenção endodôntica ganha conotações muito especiais: remover completamente o material obturador existente, tentar contactar todas as paredes do canal radicular, remover todo o magma formado e fazer com que uma medicação intracanal efetiva possa penetrar nos túbulos dentinários e eliminar os microorganismos presentes na massa dentinária. Quanto melhor a qualidade da obturação do tratamento que fracassou, maior a dificuldade de remoção e maior o tempo despendido para tal.

Instrumentos rotatórios de níquel-titânio têm sido sugeridos para a remoção do material obturador e tem se mostrado mais eficientes que os instrumentos manuais (Schirmermeister 2006<sup>5</sup>, Imura et al 2000<sup>15</sup> e Hulsmann;Bluhm 2004<sup>16</sup>). Entretanto, material obturador residual tem sido verificado em todos os grupos de acordo com estudos prévios de Schirmermeister et al 2006<sup>5</sup>, Somma et al. 2008<sup>8</sup>, Wilcox et al 1991<sup>17</sup>, Masiero;Barleta, 2005<sup>18</sup>; de Carvalho Maciel et al 2006<sup>6</sup>; Barletta et al 2007<sup>19</sup>; Barletta et al 2008<sup>20</sup>).

Recentemente os instrumentos da série Protaper sofreram modificações gerando o sistema

Protaper Universal, o qual inclui instrumentos para o retratamento: D1, D2 e D3, respectivamente # 30/0.09, # 25/0.08 e # 20/0.07, com comprimentos de 16, 18 e 22 mm. A ponta do instrumento D1 foi modificada tornando-se ativa para facilitar a penetração e remoção do material obturador do terço cervical. A ponta dos instrumentos D2 e D3 são inativas e suas atuações são para o terço médio e apical, respectivamente.

No presente estudo, a série mostrou-se eficiente no auxílio à remoção do material obturador, mas não foi capaz de removê-los totalmente, provando ser um auxiliar valiosíssimo na desobturação. Tanto que ao se completar a remoção com PT-R houve diferença significativa para a técnica manual no sentido MD ( $p < 0.05$ ) mas não houve diferença no sentido VL ( $p > 0.05$ ) (tabela 2). Ao completar a desobturação com PT-R D3 a porcentagem de remoção de material obturador foi de 57,88% no sentido médio-distal (tabela 1). No sentido vestibulo-lingual, que não visualizamos radiograficamente, o percentual foi de 36,32% apenas. Não resta dúvida que as regiões polares são as mais difíceis de serem tocadas pelos instrumentos e estes resultados demonstram a necessidade de uma cinemática que implique em "ditar" ao instrumento o tocar todas as paredes. Assim, a idéia de penetração e remoção do instrumento é uma cinemática que não permite trabalhar e/ou remover material corretamente do interior dos canais radiculares.

Como os limites entre desobturação e reinstrumentação são imprecisos, tomou-se o cuidado de além destes instrumentos, trabalhar com limas F1 e F2. Observa-se nas tabelas 1 e 2 que, no sentido MD o emprego de F1 denotou diferença significativa ( $p < 0,05$ ), reduzindo a porcentagem de material obturador. O uso de F2, entretanto, não apresentou diferença significativa ( $p > 0.05$ ). Tal fato deve-se a poucas diferenças de conicidade entre os dois instrumentos: 7% e 8% nos primeiros milímetros, mantendo-se em 5,5% no final de sua parte ativa. No sentido VL o uso dos instrumentos F1 e F2 resultou em redução do material obturador, mas em menores índices, não significativo do ponto de vista estatístico.

Por sua vez, a técnica híbrida manual denotou as menores médias de remanescentes de obturação (tabela 1), mostrando diferença significativa ( $p < 0,05$ ) em quase todas as comparações múltiplas possíveis (tabela 2).

Esta superioridade da remoção do material obturador através da técnica híbrida manual deve-se a alguns fatores:

1º) a facilitação proporcionada pelo uso dos instrumentos Pré-Race, que pela sua conicidade

permitem uma boa remoção nos terços cervical e quando a condição anatômica permite, início do terço médio <sup>4</sup>. A remoção do material obturador é rápida, não necessitando o uso de solventes, cuja ação fica restrita à remoção do terço apical com instrumentos manuais. Schirrmeister et al 2006 <sup>5</sup>, ao compararem os instrumentos Protaper e Race na remoção do material obturador apontam para o fato dos instrumentos Pré-Race #40/0.10 e #35/0.08 por serem fabricados em aço inox, tem melhor eficiência de corte e sua conicidade facilita a remoção do material obturador. Além disso, em nosso estudo, o fato de possibilitar um acesso franco e direto à região apical tornou a ação dos instrumentos manuais mais eficientes. A ausência de curvaturas não deflete os instrumentos de modo que a sua ação de remoção e limpeza é muito superior. Tais resultados vão de encontro àqueles estudos que analisaram a desobturação em dentes molares como os de Schirrmeister et al 2006 <sup>5</sup> e Gergi; Sabbagh, 2.007 <sup>21</sup>;

2º) a cinemática atenta, no sentido de “ditar” ao instrumento aonde trabalhar é fator preponderante para a sua efetividade. Mesmo com todo este cuidado em aplicar um movimento de viés (tração oblíqua) em anticurvatura as regiões polares continuam sendo as mais difíceis de serem tocadas pelos instrumentos <sup>1</sup>. Cumprem lembrar que os dentes empregados neste estudo foram incisivos inferiores cujos canais eram retos, de modo que a ação dos instrumentos para a remoção do material obturador do terço apical foi facilitada em ambas as técnicas.

3º) supõe-se que o controle manual ainda desempenhe um resultado clínico superior àquele do automatizado, tornando-se fator delineador de uma correta desobturação. Estudos recentes de Barletta et al 2007 <sup>20</sup> e 2.008 <sup>21</sup> empregando sistemas de rotação contínua e alternada vão de encontro aos nossos achados. Entretanto, de Carvalho Maciel; Scelza 2006 <sup>6</sup> apontaram melhores resultados quando da remoção do material obturador com os sistemas Protaper e K3 do que pela técnica manual. A remoção da gutta-percha do terço cervical foi realizada com brocas de Gates-Glidden #3 e #4, seguida de uma remoção coroa-ápice iniciando com um instrumento #60, até atingir a medida de trabalho com instrumento #35 ou #40, semelhante à técnica empregada em nosso estudo. Em seguida os canais foram ampliados até o instrumento #45 e escalonados até o #80. A remoção do material obturador no terço cervical com Pré-Race, deve conferir maior conicidade já no início da desobturação, favorecendo a ação dos instrumentos manuais, que pode ter interferido nestes resultados.

Nossa assertiva (Sydney et al, 1996 <sup>22</sup>) de que os sistemas automatizados são excelentes auxiliares do preparo, ainda não pode ser devidamente contestada, o que nos permite ainda hoje inferir que, por mais que os fabricantes insistam, ainda falta muito para que o preparo do canal radicular possa ser totalmente automatizado.

## CONCLUSÃO

Baseado nos resultados do presente experimento, parece-nos lícito concluir que:

1. Independente da técnica empregada, remanescentes de material obturador ainda permaneceram nas paredes dos canais radiculares;
2. A técnica híbrida manual apresentou melhores resultados na remoção do material obturador quando comparado à técnica mecânico-rotatória.

## REFERÊNCIAS

1. Sydney GB, Batista A Diagnóstico e viabilização do retratamento endodôntico. In:Dib LL;Saddy MS Atualização Clínica em Odontologia,2006, cap 5, p.113-144, 24 CIOSP, Artes Médicas, São Paulo.
2. Friedman S, Stabholz A, Tamae A. Endodontic Retreatment – Case Selection and technique. Part 3 Retreatment techniques. J Endod 1990;16:543-549.
3. Lopes HP, Siqueira Jr JF. Endodontia: Biologia e Técnica, 2 ed, Rio de Janeiro, Guanabara Koogan, 2004.
4. Sydney GB, Batista A, Deonizio MD Acesso radicular. Robrac 2008; 17(43): 1-12.
5. Schirrmeister JF, Wrbas KT, Meyer KM, Altenburger MJ, Hellwig E. Efficacy of different rotary instruments for gutta-percha removal in root canal retreatment. J Endod 2006; 32(5): 469-472.
6. de Carvalho Maciel ACC; Scelza MFz Efficacy of automated versus hand instrumentation during root canal retreatment: an ex vivo study. Int Endodon J. 2006; 39:779-784.
7. Saad AY, Al-Hadlag SM, Al-Katheeri NH. Efficacy of two rotary NiTi instruments in the removal of gutta-percha during root canal retreatment. J Endod 2007;33(1):38-41.

9. Tasdemir T Er K, Yildirim T, Çelik D Efficacy of three rotary NiTi instruments in removing gutta-percha from root canals. *Int Endodon J* 2008, 41,191-196.
10. Somma F, Cammarota G, Plotino G. Grande N, Pameijer CH. The effectiveness of manual and mechanical instrumentation for the retreatment of three different root canal filling materials. *J Endod* 2008;34(4):466-469.
11. Gu LS, Ling JQ, Wei X, Huang XY. Efficacy of Protaper Universal rotary retreatment system for gutta-percha removal from root canals. *Int Endodon J*. 2008;41:288-295.
12. Batista A, Sydney GB. Preparo do canal curvo. *JBE* 2000; 1(1): 41-44.
13. Nair R, Henry S, Cano V, Vera J Microbial status of apical root canal sistem of human mandibular first molars with primary apical periodontitis after one visit endodontic treatment. *Oral Surg Oral Med Oral Pathol Oral Radiol Endod* 2005;99:231-52.
14. Siqueira Jr JF Aetiology of the endodontic failure: why well-treated teeth can fail. *Int Endodon J* 2001; 34:1-10.
15. Imura N, Kato AS, Hata GL, Uemura M, Toda T, Weine F. A comparison of the relative efficacies of four hand and rotary instrumentation techniques during endodontic retreatment. *Int Endodon J*, 2000;33 361-366.
16. Hulsmann M, Bluhm V. Efficacy, cleaning ability and safety of different rotary NiTi instruments in root canal retreatment. *Int Endodon J*, 2004;37:468-476.
17. Wilcox LR, Swift ML. Endodontic retreatment in small and large curved canals. *J Endod* 1991;17:313-315.
18. Masiero AV, Barletta FB Effectiveness of different techniques for removing gutta-percha during retreatment. *Int Endodon J* 2005: 38:2-7.
19. Barletta FB; Radhe NM; Limongi O; Moura AAM; Zanesco C; Mazocatto G In vitro comparative analysis of 2 mechanical techniques for removing gutta-percha during retreatment *JCDA* 2007;73:65-70.
20. Barletta FB; Reis MS; Wagner M; Borges JC; Dall'Agnol C Computed tomography assessment of three techniques for removal of filling material. *Aust Endod J* 2008; 34:101-105.
21. Gergi R; Sabbagh C Effectiveness of two nickel-titanium rotary instruments and hand file for removing gutta-percha in severely curved root canals during retreatment: an ex vivo study. *Int Endodon J* 2007;40:532-537.
22. Sydney GB, Pesce HF; Melo LL O emprego do Canal Finder System no prepare do canal radicular. *Rev ABO Nacional* 1996; 4:1:44-49.