

Reabilitação Conservadora com Prótese Adesiva Reforçada Por Fibra de Vidro - Princípios, Técnicas e Resultados.

Conservative Oral Rehabilitation With Glass Fiber–Reinforced Composite Fixed Partial Dentures – Principles, Technique and Results.

Rodrigo B. FONSECA¹, Gleyce K. J. NEVES², Eloisa H. A.G. SOUSA³, Carolina A. BRANCO⁴, Paulo S. QUAGLIATTO⁵, Túlio M. K. COELHO⁶, Lawrence G. LOPES¹.

1 - Professor Adjunto da Faculdade de Odontologia, Universidade Federal de Goiás, Área de Dentística.

2 - Graduanda em Odontologia pela Faculdade de Odontologia da Universidade Estadual de Londrina.

3 - Professora Assistente do Centro de Ciências da Saúde, Departamento de Odontologia Restauradora, Universidade Estadual de Londrina.

4 - Doutoranda em Odontologia Restauradora, Faculdade de Odontologia de Ribeirão Preto, Universidade de São Paulo.

5 - Professor Associado da Faculdade de Odontologia, Universidade Federal de Uberlândia, Departamento de Dentística e Materiais.

6 - Professor Adjunto da Faculdade de Odontologia, Universidade Federal de Mato Grosso do Sul, Departamento de Prótese Fixa e Oclusão.

RESUMO

O Objetivo deste trabalho é apresentar os princípios, técnicas (laboratorial e clínica) e resultados da reabilitação por prótese adesiva em resina composta reforçada com fibra de vidro. Paciente do gênero feminino, 23 anos, com ausência do 36, 35 íntegro e 37 com restauração em amálgama classe I, compareceu à universidade para tratamento. Preparos expulsivos OD e MO foram executados nos dentes 35 e 37, respectivamente, sendo que no 37 aproveitou-se a cavidade deixada após remoção do amálgama. A moldagem final, em passo único, foi realizada e o provisório confeccionado com resina acrílica. Na fase laboratorial, utilizou-se o sistema de fibra de vidro *Fibrex-Lab (Angelus)* e a resina microhíbrida *Natural Look (DFL)*, nas cores A3 e A2, de esmalte e dentina. A prótese foi jateada internamente com óxido de alumínio, silanizada e após acabamento e polimento, foi

cimentada adesivamente com *Single Bond 2* e *Rely-X (3M-ESPE)*. Após, foi feito ajuste oclusal e repolimento com pastas diamantadas. O caso resultou em uma solução conservadora, pois houve economia de desgaste no dente 35, que era hígido, e do 37 que aproveitou o preparo prévio da restauração existente. Os materiais empregados possibilitaram a recuperação da função mastigatória e estética, e o ajuste da oclusão garantiu conforto e possibilidade de maior longevidade ao tratamento. A obediência aos princípios de preparo, concepção e critério para inclusão de fibras, planejamento protético, princípios adesivos e correta seleção dos materiais garantiram excelente resultado estético e funcional.

PALAVRAS-CHAVE: Prótese adesiva, resinas compostas, cimentos dentários, preparo do dente.

INTRODUÇÃO

Nos últimos anos, a evolução da Odontologia proporcionou o uso de novos materiais, ampliando as alternativas para substituir a perda dental. As próteses metalocêramicas são as mais comuns em prótese fixa por sua longevidade e estética, embora possa ocorrer escurecimento da peça devido à presença do metal, além de exigir em grande desgaste de estrutura dentária em dentes pilares na obtenção de retenção e estabilidade¹.

Nesse contexto, as fibras de reforço vêm sendo introduzidas na Odontologia como material de infra-estrutura em próteses fixas não-extensas. Apresentam procedimentos atrativos para restauração de espaços protéticos pequenos, sendo associadas a materiais resinosos, pois possuem boas propriedades físicas, estéticas e durabilidade². O reforço com fibras é discutido na literatura desde 1960, contudo é recente o interesse dos cirurgiões dentistas pelo uso desse material. As fibras de reforço podem ser de vidro, polietileno, *kevlar*, carbono, cerâmica e associações de fibras³. Quanto ao arranjo, são unidirecionais, apresentando

fibras paralelas; trançadas e entrelaçados, que incluem fibras multidirecionais⁴. As fibras também podem ser classificadas em sistemas pré-impregnados com resina e sistemas que necessitam de impregnação feita pelo dentista ou técnico na hora do uso³.

As principais indicações para o uso de fibras, de acordo com Felipe *et al.*³ (2001) são: núcleos de preenchimento direto ou indireto, ferulização periodontal ou ortodôntica, prótese adesiva direta e indireta, provisórios acrílicos extensos, reparo de prótese total e prótese parcial removível, coroa pura de resina composta, amplas restaurações de resina composta, diversas situações emergenciais do consultório, e em estruturas de próteses fixas sobre implante. Vallittu⁵ (1994) concluiu que fibras incorporadas à resina acrílica aumentaram sua resistência à fratura, oferecendo à Odontologia uma possibilidade de fabricar um dente estético, livre de metal e com boa resistência flexural⁵. Em próteses adesivas com resinas compostas associadas a fibras de vidro é relatado também o aumento da resistência e durabilidade do tratamento executado⁴.

Os preparos cavitários realizados são soluções conservadoras, diante do desgaste mínimo de dentes pilares. Magne *et al.*⁶ (2002) mostra que o preparo com caixa proximal melhora retenção, estabilidade e superfície de adesão. A caixa proximal permite uma maior quantidade de fibras para que haja distribuição de tensões adequadas, garantindo aumento da resistência. Ainda recomenda o posicionamento da fibra na região cervical, visto que vários estudos demonstram maiores tensões de tração geradas nessa região^{6,7}.

Para que o sucesso desta modalidade de tratamento seja alcançado satisfatoriamente, muitos fatores devem ser considerados, como o tipo, a posição e a quantidade de fibras empregadas, além dos conceitos de preparo dental, oclusão e adesão. O objetivo deste trabalho é apresentar, mediante os passos clínicos e laboratoriais, a obtenção dos referidos princípios na reabilita-

ção por meio de prótese adesiva em resina composta reforçada com fibra de vidro.

CASO CLÍNICO

Paciente do gênero feminino, 23 anos, com ausência do elemento 36, estando o elemento 35 íntegro e 37 com restauração em amálgama classe I (Figura 1A), compareceu à clínica da universidade para tratamento. O espaço protético presente possuía 8 mm de extensão méso-distal e 6mm de altura ocluso-cervical (Figura 1B), sendo que o padrão oclusal da paciente mostra o elemento 21 como responsável pela guia anterior devido a pequena fratura na incisal do 11 (Figura 2). Lateralidade esquerda estava normal, mas a direita com interferência oclusal devido a lingualização do elemento 43 (notar na Figura 2). Foi proposto à paciente o uso de prótese adesiva com fibra para restaurar o espaço edêntulo.

Preparos Cavitários

Na primeira sessão foram executados preparos expulsivos do tipo *inlay* OD e MO nos elementos 35 e 37, respectivamente, sendo que no elemento 37 aproveitou-se a cavidade deixada após remoção do amálgama (Figura 3 e 4). Os preparos foram

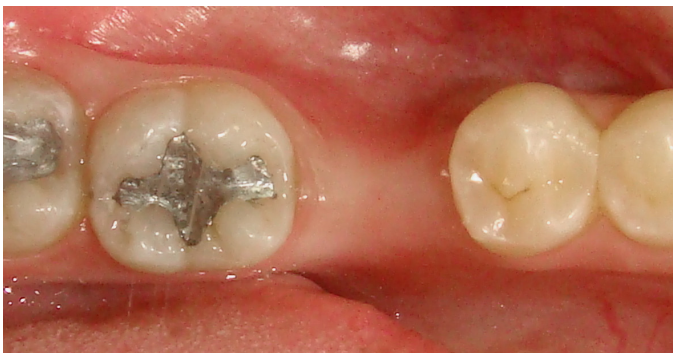

Figura 1. A- vista oclusal destacando restauração de amálgama no 37, dente 35 hígido, e espaço protético moderado.

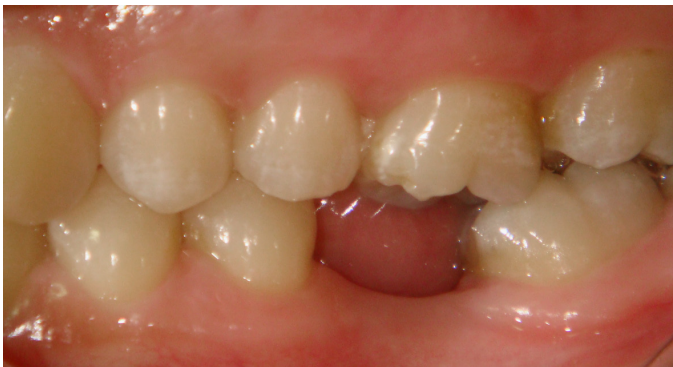

Figura 1. B- espaço protético visto de lado destacando presença fundamental de altura cérvico-oclusal para a reabilitação por prótese adesiva reforçada por fibra, e distância moderada entre os dentes pilares.

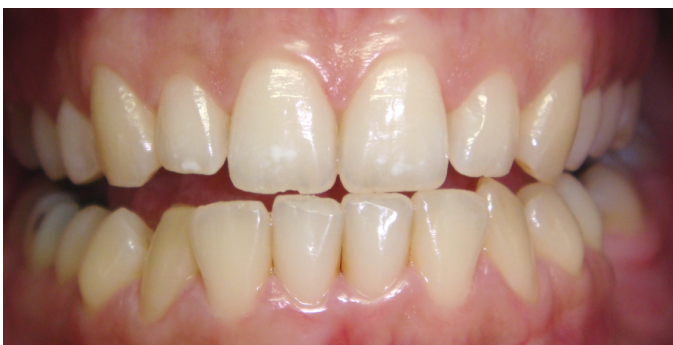

Figura 2. Movimento protrusivo com toque acentuado somente entre 11 e 31, havendo pequena fratura prévia na incisal do 11, embora haja desocclusão dos posteriores.

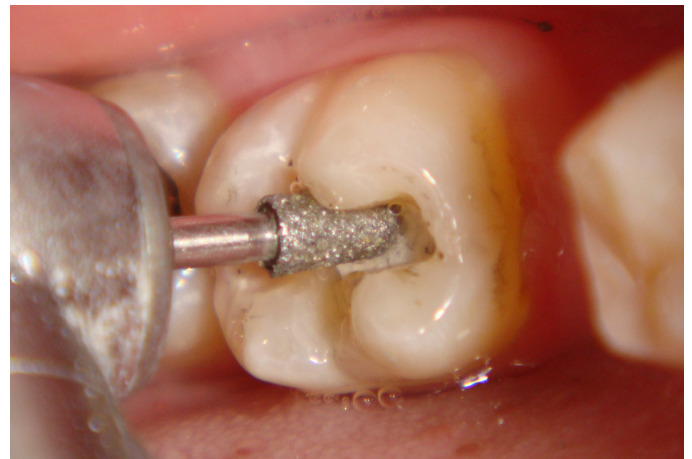

Figura 3. Confeção do preparo conservador no 37 pela remoção exclusiva da restauração de amálgama e retenções. Ponta diamantada n.3131.

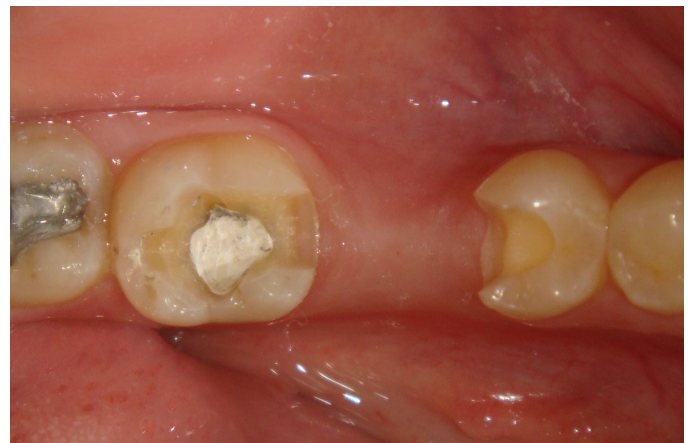

Figura 4. Preparo conservadores do tipo caixa oclusal com degrau proximal MO no 37 e DO no 35. Profundidades:caixa oclusal = 2,5mm; caixa proximal=máximo possível mantendo término supragengival.

feitos em alta rotação com as pontas diamantadas 2131 e 3131 (KG Sorensen, São Paulo, Brasil).

Moldagem e Provisórios

A moldagem final, em passo único, foi realizada nessa mesma sessão com silicona por condensação (*Clonage Denso e Flúido*, DFL, Rio de Janeiro, Brasil) e o provisório confeccionado com resina acrílica e dente de estoque (*Jet Classic*, São Paulo, Brasil). Foi feito registro interoclusal com silicona densa e escolha de cor pela Escala Vita.

Construção Laboratorial da Prótese

Na fase laboratorial, utilizou-se o sistema de fibra de vidro *Fibrex-LAB* (Angelus, Paraná, Brasil) e a resina microhíbrida *Natural Look* (DFL, Rio de Janeiro, RJ), nas cores A3 e A2, de esmalte e dentina. Os modelos foram isolados com cianoacrilato e gel hidrossolúvel e os pânticos de fibras selecionados, ajustados e silanizados (Figura 5). A altura do pântico em fibra com relação ao rebordo foi de 1mm, restando espaço maior para esculpir com resina na superfície oclusal. Após adaptação do feixe de fibra ao pântico, polimerização e obtenção da infra-estrutura por ajuste com brocas, a mesma é jateada com óxido de alumínio e silanizada (Figura 6). Aplicam-se resinas flúidas do sistema e por técnica incremental inicia-se a escultura com resina composta pela até o término de toda prótese.

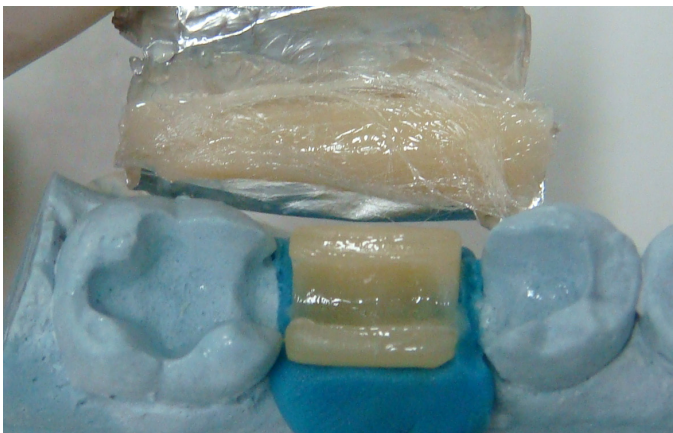


Figura 5. Pântico em fibra e fibra de vidro (Sistema Fibrex Lab, Angelus), sendo adaptados no modelo. Para maior facilidade o pântico foi estabilizado com silicona pesada.



Figura 6. Infraestrutura pronta em fibra de vidro jateada e silanizada.

Cimentação

O tratamento superficial da prótese adesiva segue os mesmos princípios dos tratamentos executados para restaurações indiretas em resina composta laboratorial⁸. As partes internas da prótese foram jateadas com óxido de alumínio 50µm, por 10s e 2bar de pressão, sendo então silanizadas (*Silano*, Angelus).

Após remoção do provisório foi realizada profilaxia com pasta de pedra pomes em água destilada nos preparos cavitários. Os preparos foram submetidos ao condicionamento ácido por 15s, lavagem e aplicação do sistema adesivo *Adper Single Bond 2* (3M-ESPE), seguido de fotopolimerização por 20s. O cimento resinoso dual *Rely-X ARC* foi manipulado e aplicado na prótese, sendo levado em posição, removidos os excessos e fotopolimerizado por 60/face e 600mW/cm² (*Dabi Atlante*, Ribeirão Preto, São Paulo, Brasil).

Ajuste Oclusal e Repolimento

Antes (com cuidado) e após a cimentação foi feito ajuste oclusal de modo a possibilitar contatos bem distribuídos em máxima intercuspidação e alívio dos dentes posteriores em movimentos protusivos ou látero-protusivos (Figuras 7A e B). O repolimento pós-ajuste foi feito com pastas diamantadas (FGM) granulação média e fina com borracha de óxido de alumínio e escova de pelo de carneiro para brilho final (*Ultradent*).

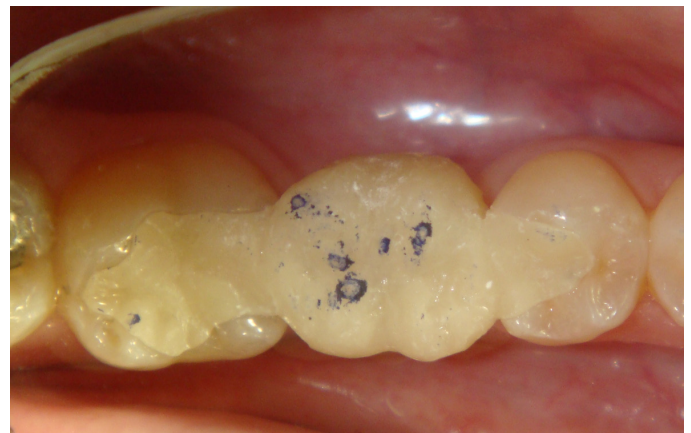

Figura 7. A- Primeiros contatos oclusais demarcados previamente à cimentação, destacando contatos prematuros;

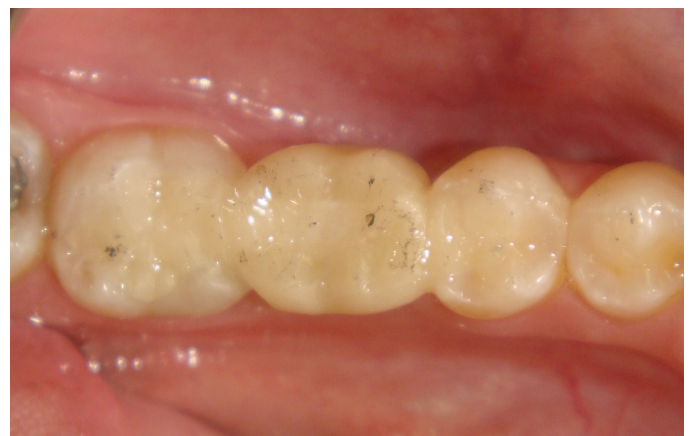

Figura 7. B- Contatos oclusais já ajustados pós-cimentação.

RESULTADOS

O uso de prótese adesiva com reforço de fibras de vidro possibilitou restaurar o espaço edêntulo com função e estética (Figura 8). O caso resultou em uma solução conservadora de prótese adesiva, pois houve economia de desgaste do tecido dental no dente 35, que era hígido, e do elemento 37 que aproveitou o preparo prévio da restauração existente.

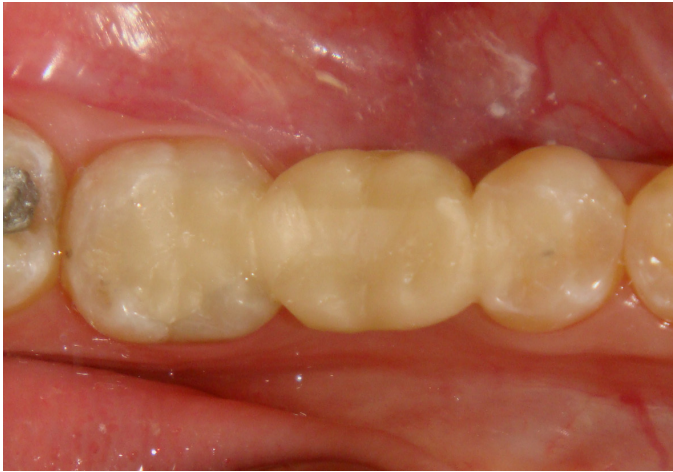

Figura 8. Aspecto final do caso com restauração da função oclusal e harmonia estética.

Os materiais empregados possibilitaram a recuperação da função mastigatória e estética. O ajuste oclusal possibilitou a manutenção de oclusão mutuamente protegida, gerando conforto à paciente, estabilidade oclusal e maior longevidade do tratamento. A paciente demonstrou satisfação com o tratamento realizado.

DISCUSSÃO

Para efetiva longevidade das próteses adesivas com fibra é sabido que o conhecimento das propriedades mecânicas das fibras de reforço e o tipo de preparo reduzem o risco de fraturas e insucessos. Por isso, para que haja um tratamento satisfatório, alguns fatores foram considerados, como tipo, a posição e a quantidade de fibras, além dos conceitos de preparo.

As forças exercidas na parte oclusal dos dentes são transformadas em tensões e deformações dentro da estrutura protética; portanto, sempre é prudente o uso de reforço para ampliar a durabilidade do tratamento. A odontologia adesiva tornou possível o emprego de resina composta associada a fibras de vidro para este fim, uma vez que as fibras apresentam características adesivas às resinas compostas⁹. Mecanicamente, a chave para o sucesso clínico das próteses adesivas está relacionada com o preparo dos dentes pilares de forma que conserve a estrutura dental sem que sejam prejudicados os princípios de retenção, resistência e estabilidade das futuras próteses¹⁰. Estes princípios devem se complementar com estratégias de união adequadas, além do uso de materiais (ou associação de materiais) resistentes.

Freilich *et al.*⁹ (1998) descreveram uma forma de preparo com

paredes divergentes em preparos cavitários preexistentes. Em dentes hígidos, segundo os autores, devem ser preparadas cavidades Classe II tipo *inlay* com pequeno degrau proximal ocluso gengival. Também Magne *et al.*⁶ (2002) mostra que o preparo com caixa proximal melhora retenção, estabilidade e superfície de adesão. O tipo de preparo com caixa proximal foi preconizado no presente estudo para permitir espaço para inclusão de fibras e, portanto, a maior quantidade de fibras distribuir as forças, resultando em maior resistência à fratura. Uma vez que há concentração de tensões na área de conexão do dente com a estrutura protética, a caixa proximal deve ser tão profunda na direção gengival quanto possível, para assegurar uma quantidade adequada de fibras de reforço que amplie a resistência na área de conexão¹¹.

Song *et al.*¹² (2003) avaliou o preparo proximal do dente e a distância entre retentores quanto à resistência à fratura em próteses adesivas reforçadas por fibras. Este estudo demonstrou que o preparo com degrau na caixa proximal proporciona maior resistência à fratura às próteses reforçadas com fibra em relação ao preparo sem degrau, devido à maior área para resistir às forças e maior espaço para acomodar fibras¹². Já em relação à distância entre os dentes pilares, um espaço menor apresentou resistência mais alta que um espaço maior¹², sendo que um grande espaço protético pode aumentar a taxa de fracasso em 3 vezes¹³.

Dentro dos estudos¹² as fibras poderiam resistir à cargas médias de 600N antes de ocorrer fratura, variando até 700N, enquanto forças mastigatórias de aproximadamente 400N são exercidas sobre próteses na região de molares⁶. Neste sentido, pode-se esperar que as fibras de reforço, quando bem empregadas, ampliem a capacidade para resistir a cargas mastigatórias. Boa resistência flexural e elasticidade do material são requisitos que conferem às estruturas protéticas propriedades funcionais semelhantes aos dentes naturais, proporcionando uma maior longevidade à reabilitação protética. Apesar disto, a resistência tende a reduzir com o uso da prótese por um processo de fadiga mecânica.

Magne *et al.*⁶ (2002) mostrou ser preferível o uso de materiais com melhores propriedades elásticas para produzir uma compressão uniforme debaixo da carga funcional e também que as fibras unidirecionais são preferíveis, pois a orientação das fibras perpendicularmente à direção da carga aplicada oferece elevada resistência à fratura do material, ou seja, sua anisotropia atende aos requisitos do sistema. Ainda como resultado do seu estudo, a tensão de tração sofrida na estrutura protética faz com que a localização ideal para fibras de reforço seja na cervical, proporcionando melhor distribuição de tensões.

A distribuição uniforme do material é obtida pela silanização prévia das fibras, o que permite uma união química à matriz resinosa, dando origem a uma mistura homogênea e evitando microfaturas nas regiões próximas à disposição dos feixes das fibras. A cimentação adesiva é passo importante, pois contribui para melhor distribuição de tensões, proporcionando a retenção da estrutura sem sobrecarga para os dentes pilares ou danos ao periodonto, ou ainda fratura da estrutura protética⁶. Outro fator de grande importância é o desenho estrutural da fibra seleciona-

da. Fibras unidirecionais tendem a suportar melhor as tensões geradas paralelamente ao seu longo eixo, embora em tensões perpendiculares às mesmas o reforço seja ineficiente, ampliando a tendência de fraturas que separam as fibras umas das outras¹⁴. Na tentativa de superar este comportamento anisotrópico as fibras multidirecionais foram idealizadas de maneira a suportar cargas independentemente da direção de aplicação de forças. Apesar de resistir em várias direções, a eficiência do reforço em uma única direção é diminuída¹⁴. Portanto, o ideal é selecionar a fibra apropriada para a situação clínica específica, visto que cada desenho tem melhor desempenho dependendo da sollicitação mecânica da prótese a ser confeccionada. Alguns estudos demonstram melhor eficiência das fibras unidirecionais¹⁵, enquanto outros das fibras multidirecionais¹⁶.

Em um estudo preliminar para verificar a longevidade deste tipo de tratamento observou-se taxa de sobrevivência funcional de 93% e taxa global de 75% num período de 63 meses¹⁷. Os pesquisadores afirmaram que os problemas observados em oito anos de utilização de próteses reforçadas por fibras foram relacionados à estética, a falhas adesivas e ao manuseio das fibras, sem a verificação de grandes falhas estruturais⁹.

Neste sentido, um importante fator para a longevidade de próteses é a oclusão. A oclusão prévia da paciente não seguia os parâmetros funcionais ideais, os quais foram melhorados e ainda ampliaram a estabilidade oclusal mediante a instalação da prótese. Contatos bem distribuídos e proteção oclusal com guias anteriores bem definidas parecem ser fundamentais para o sucesso, haja vista a ação deteriorante do processo de fadiga mecânica, embora estudos específicos precisem ser executados para confirmar esta suposição.

Apesar da interação com fibras ter aplicação clínica recente, pode ser considerada alternativa de baixo custo operacional, número reduzido de sessões, com procedimentos operatórios simples e de fácil execução, facilidade de reparo, economia de desgaste dental e excelente estética. Entretanto, os conceitos referentes ao uso das fibras, interação com estrutura dental e materiais restauradores, além dos fatores oclusais, devem ser sempre levados em consideração, de modo que possa ser alcançado o sucesso no tratamento.

REFERÊNCIAS

01. Shillinburg HT. Fundamentos de Prótese Fixa. São Paulo: Quintessence; 2007. 472p.

02. Cho L, Song H, Koak J, Heo S. Marginal accuracy and fracture strength of ceromer/fiber-reinforced composite crowns: effect of variations in preparation design. *J Prosthet Dent.* 2002;88(4):388-95.
03. Felipe LA, Baratieri LN, Monteiro Junior S, Andrada MAC, Vieira LC. Fibras de reforço para uso odontológico – fundamentos básicos e aplicações clínicas. *Rev Assoc Paul Cir Dent.* 2001;55(4):245-50.
04. Melo Jr EJM, Raposo MJ, Gonçalves JA, Vieira D. Uso de fibras de reforço como alternativa na confecção de prótese adesiva provisória. *Rev Paul Odontol.* 1999;21(6):4-8.
05. Vallittu PK. Acrylic resin-fiber composite--Part II: The effect of polymerization shrinkage of polymethyl methacrylate applied to fiber roving on transverse strength. *J Prosthet Dent.* 1994;71(6):613-7.
06. Magne P, Perakis N, Belser UC, Krejci I. Stress distribution of inlay-anchored adhesive fixed partial dentures: a finite element analysis of the influence of restorative materials and abutment preparation design. *J Prosthet Dent.* 2002;87(5):516-7. Dyer SR, Lassila LV, Jokinen M, Vallittu PK. Effect of fiber position and orientation on fracture load of fiber-reinforced composite. *Dent Mater.* 2004;20(10):947-55.
07. Soares CJ, Soares PV, Pereira JC, Fonseca RB. Surface treatment protocols in the cementation process of ceramic and laboratory-processed composite restorations: a literature review. *J Esthet Restor Dent.* 2005;17(4):224-35.
08. Freilich MA, Karmaker AC, Burstone CJ, Goldberg AJ. Development and clinical applications of a light-polymerized fiber-reinforced composite. *J Prosthet Dent.* 1998;80(3):311-8.
09. Botelho M. Resin-bonded prostheses: the current state of development. *Quintessence Int.* 1999;30(8):525-34.
10. Rappelli G, Coccia E. Fiber-reinforced composite fixed partial denture to restore missing posterior teeth: a case report. *J Contemp Dent Pract.* 2005;6(4):168-77.
11. Song HY, Yi YJ, Cho LR, Park DY. Effects of two preparation designs and pontic distance on bending and fracture strength of fiber-reinforced composite inlay fixed partial dentures. *J Prosthet Dent.* 2003;90(4):347-53.
12. Creugers NH, De Kanter RJ, Verzijden CW, Van't Hof MA. Risk factors and multiple failures in posterior resin-bonded bridges in a 5-year multi-practice clinical trial. *J Dent.* 1998;26(5-6):397-402.
13. Garoushi SK, Lassila LV, Vallittu PK. Short fiber reinforced composite: the effect of fiber length and volume fraction. *J Contemp Dent Pract.* 2000;7(5):10-7.
14. Vallittu PK. Some aspects of the tensile strength of unidirectional glass fibre-polymethyl methacrylate composite used in dentures. *J Oral Rehabil.* 1998;25(2):100-5.
15. Karbhari VM, Strassler H. Effect of fiber architecture on flexural characteristics and fracture of fiber-reinforced dental composites. *Dent Mater.* 2007;23(8):960-8.
16. Vallittu PK. Survival rates of resin-bonded, glass fiber-reinforced composite fixed partial dentures with a mean follow-up of 42 months: a pilot study. *J Prosthet Dent.* 2004;91(3):241-6.

ABSTRACT

This case report presents the principles, techniques (laboratory and clinical) and the results of an oral rehabilitation with a glass fiber-reinforced composite fixed partial denture (GFCPD). A 23-year-old female patient with absence of tooth 36, intact 35 and 37 with class I amalgam restoration came to dental school. Expulsive OD and MO conservative cavity preparations were executed on teeth 35 and 37, respectively. Definitive impressions were taken with a condensation silicone and provisional restorations made with acrylic resin. The glass-fiber system plus

the microhybrid composite resin, in colors A3 e A2 (enamel and dentin), were employed. After finishing and polishing the prosthesis, intaglio surfaces were aluminum oxide sandblasted, silanized and adhesively fixed with Adper *Single Bond 2* and *Rely-X ARC*. Then, a rigorous occlusal adjustment and new polishment were performed with diamond pastes. This conservative treatment option enabled tooth 35 to receive minor cavity preparations and also tooth 37, which had already been prepared in the past to receive an amalgam restoration. The employed materials restored occlusal function and esthetical appearance, and occlu-

sal adjustment rises the chances for greater longevity. The knowledge about GFPCD cavity preparation principles, fibers issues, prosthodontics planning and adhesive principles are the principal reason for successful treatments.

KEYWORDS: Resin-bonded fixed partial denture, composite resins, dental cements, tooth preparation.

ENDEREÇO PARA CORRESPONDÊNCIA:

Prof. Dr. Rodrigo Borges Fonseca
Faculdade de Odontologia – Universidade Federal de Goiás
Praça Universitária esquina com 1ª. Avenida, s/n,
Setor Universitário, Goiânia - GO, Brasil. CEP 74605-220
E-mail: rbfonseca.ufg@gmail.com
Tel.: +55 (62) 3209-6325.
Fax: +55 (62) 3209-6054.