

Restaurações Complexas de Amálgama Retidas por "Amalgapins"

PARTE II: Avaliação Clínica

William Sebastião TAVEIRA*
 Luísa Isabel Taveira ROCHA**
 Luciane Ribeiro REZENDE***
 Alberto Magno GONÇALVES****
 Mahassem ESBER*****

SINOPSE. Na segunda parte deste trabalho, os autores verificaram o comportamento clínico de restaurações complexas de amálgama, cuja retenção e resistência foram fornecidas por "amalgapins" (pinos de amálgama) de diferentes diâmetros e comprimentos, utilizando ligas convencional e de alto teor de cobre. A análise comparativa por até 36 meses demonstrou que estas variáveis não alteraram o desempenho clínico das restaurações, que vêm apresentando ótimos resultados.

UNITERMOS: Preparo cavitário, restaurações de amálgama, técnica retentiva.

Introdução

A técnica do "amalgapin", apesar de recente, tem sido modificada por diversos autores em vários trabalhos experimentais, especialmente no que se refere a broca utilizada no preparo do orifício e a profundidade da perfuração.

As perfurações para os "amalgapins" podem ser executadas com: brocas cilíndricas de extremo arredondado nºs 1156, 1157 ou 1158^{1,3,5,8,10,15,16,17,18,20,21}; tronco-cônica invertida nºs 33 1/2, 34, 35¹⁹ ou 37¹⁸; ponta diamantada tronco-cônica invertida nº 010/010^{15,16} HÓRICO; broca esférica nº 4^{24,25} e finalmente, com broca tronco-cônica invertida de extremidade arredondada nº 330^{3,18}.

A profundidade do orifício atualmente indicada é de 1 mm^{3,10,18}. Entretanto, alguns autores relataram profundidades de 1,5 a 2 mm^{5,15,16,29}, 2 mm^{1,2,10,15,16,17,18,21,24,25} e até mesmo de 3 mm^{8,18,20}.

A maioria dos autores utilizou ligas com alto teor de cobre^{8,9,10,11,12,18,21,25}, porém as convencionais também podem ser utilizadas^{24,25}.

A finalidade deste trabalho foi comparar clinicamente restaurações complexas de amálgama retidas pela técnica do "amalgapin", utilizando quatro diferentes tipos de brocas para a execução dos orifícios e ligas convencional e de alto teor de cobre.

Materiais e Métodos

Foram restaurados 27 dentes extensamente destruídos, distribuídos em grupos obedecendo as variáveis conforme a especificação do quadro I.

Realizados os exames clínico e radiográfico, procedeu-se o preparo cavitário inicial, em seguida a colocação do isolamento absoluto do cam-

QUADRO I - VARIÁVEIS ANALISADAS

GRUPOS	SUBGRUPOS	BROCA Ø	PROFUND. DO ORIFÍCIO	LIGA/FABRICANTE	Nº DE CASOS
I	A	1157/ 1mm	2mm	Velvalloy/ S.S. White	3
	B			Dispersalloy/ Johnson & Johnson	3
II	A	329/ 0,6mm	1mm	Velvalloy/ S.S. White	4
	B			Dispersalloy/ Johnson & Johnson	4
III	A	33 1/2/ 0,6mm	1mm	Velvalloy/ S.S. White	3
	B			Dispersalloy/ Johnson & Johnson	3
IV	A	2/ 1mm	1mm	Velvalloy/ S.S. White	3
	B			Dispersalloy/ Johnson & Johnson	4

* Doutor em Dentística Restauradora. Professor Adjunto de Dentística da FO/UFG

** Mestre e Doutora em Clínicas Odontológicas Professora Adjunta de Dentística da FO/UFG

*** Especialista em Dentística. Professora Auxiliar de Odontopediatria da FO/UFG. Mestranda em Odontopediatria USP/SP

**** Professor Auxiliar de Dentística da FO/UFG. Bolsista do CNPq

***** Cirurgião-Dentista, Bolsista do CNPq

po operatório e a completa remoção do tecido cariado. Concluído o preparo, os orifícios em dentina eram executados em alta rotação, com abundante refrigeração, em um movimento único (para que não houvesse alargamento indevido dos orifícios), paralelos à superfície externa do dente a aproximadamente 0,5 a 1 mm da junção amelo-dentinária (Fig. 1). Preconizamos um orifício por cúspide ausente e outro na parede gengival das faces proximais, quando na ausência de caixa mesial ou distal.

Em seguida confecciona-se um chanfrado na margem cavo-superficial do orifício com broca esférica lisa, de diâmetro ligeiramente maior que a perfuração, em baixa rotação, com a finalidade de permitir maior volume de amálgama e consequentemente maior resistência do material restaurador na região.

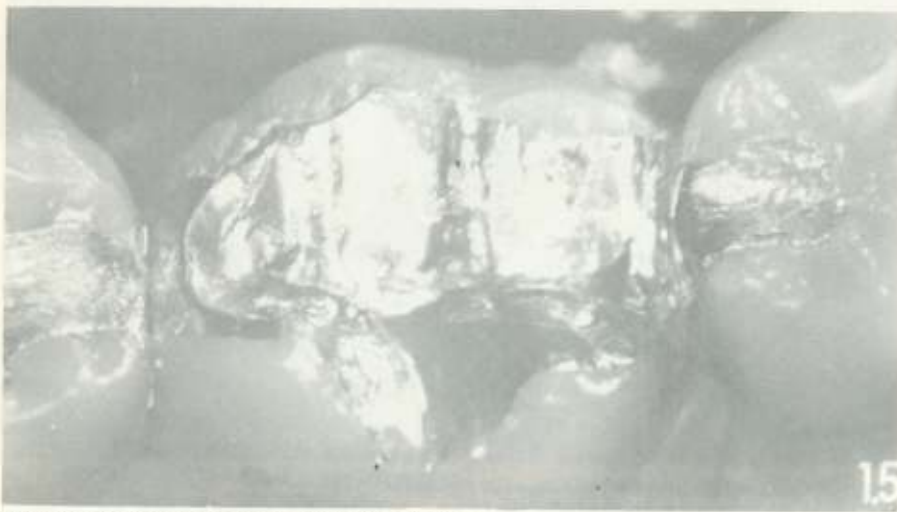

Fig. 2 - Restauração polida com preservação de 29 meses

A limpeza da cavidade feita com solução de hidróxido de cálcio, precede a aplicação, na dentina, de uma solução de fluoreto de sódio a 2% por 2 a 4 minutos, com objetivo de prevenir sensibilidade pós-operatória.

A proteção pulpar era efetuada com cimento de hidróxido de cálcio (cavidades profundas) ou cimento de ionômero de vidro, tendo o cuidado de não deixá-los penetrar nos orifícios retentivos, que recebiam apenas o verniz cavitário.

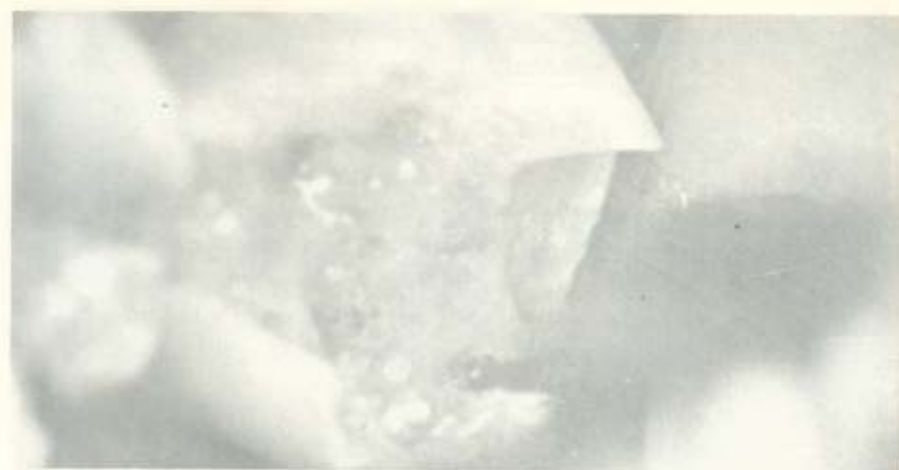

Fig. 1 - Execução do orifício sob a cúspide méso lingual do 46

A matriz mais extensivamente utilizada neste trabalho foi a Auto-Matrix da Caulk, muito embora, utilizamos matrizes individuais e universal; sempre com a utilização de cunhas de madeira e estabilização com godiva de baixa plastificação, visto que, qualquer movimento da matriz durante a condensação do

inicial era executado e a remoção da matriz, pelo menos, cinco a dez minutos após o término da condensação evitando, desta forma, possível fratura ou deslocamento da restauração. Em seguida realizava-se o refinamento da escultura e o brunimento final, removendo-se o isolamento absoluto e executando os ajustes oclusais iniciais.

Em sessão posterior realizava-se a análise e checagem final da oclusão, bem como os procedimentos de acabamento e polimento (Fig. 2), e avaliação radiográfica (Fig. 3).

Resultados e Discussão

A avaliação clínica das restaurações encontra-se em estágios que variam de 18 a 36 meses, sendo que todos estão apresentando ótimo desempenho clínico, considerando os aspectos anatômicos e funcionais das restaurações. Nossos resultados são concordes com os de SHAVELL²⁰, SENG "e cols."¹⁹, VILELA e cols.²³, ZANGIROLAMO e STEAGALL²⁴, SHAVELL²¹, BARATIERI e cols.², BUSATO e BALDISSERA⁵ que obtiveram sucesso com a técnica em observações clínicas que compreendiam 4²⁴, 6^{2,23}, 12¹⁹, 48⁵, 216²⁰ e 288²¹ meses utilizando algumas das variáveis também por nós analisadas.

Nossa preocupação em comparar diferentes diâmetros e formatos de brocas, além de profundidade dos orifícios e ligas de amálgama de

amálgama poderia resultar no fracasso da restauração.

Utilizamos o amalgamador nº 3 da S. S. White para triturar liga e mercúrio previamente proporcionados em balança de Crandall, na proporção 1:1.

A condensação manual do amálgama era iniciada nos orifícios, prosseguindo-se até o completo preenchimento da cavidade, procurando esborçar a forma anatômica do dente. Antes de proceder a escultura propriamente dita, um brunimento

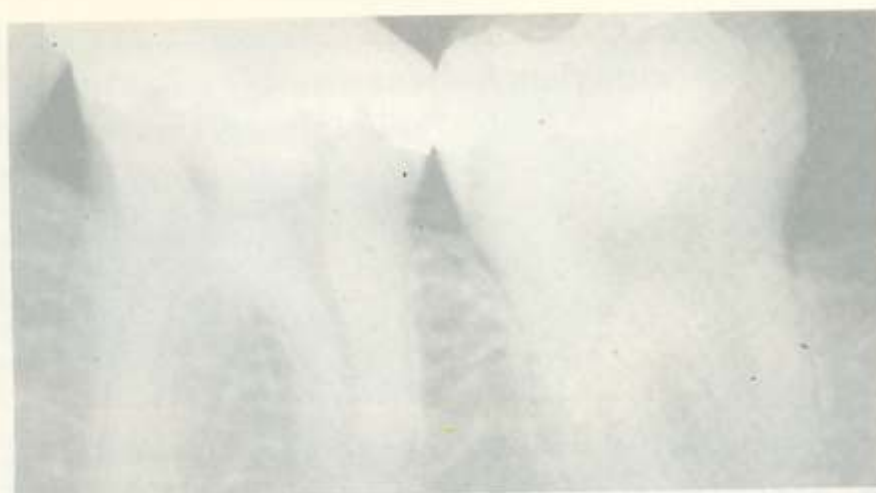


Fig. 3 - Aspecto radiográfico das projeções de amálgama

prata com diferentes formulações, teve o intuito de facilitar a execução de restaurações com "amalgapins", apresentando alternativas clínicas eficientes que estejam ao alcance do profissional e do seu paciente, no consultório particular ou em serviço assistencial público.

Os autores 2, 5, 21 e 29 afirmam que a execução de uma perfuração dentinária por cúspide ausente e na parede gengival das faces proximais, quando na ausência de caixas, é recurso retentivo eficiente para manter a restauração de amálgama na cavidade. O chanfrado na margem do orifício, aumentando o volume e consequentemente a resistência do material restaurador, é igualmente preconizado por SHAVELL²⁰, BUSATO e BALDISSERA⁵, BARTIERI e cols.² em trabalhos clínicos, e por DAVIS e cols.⁸, LEACH

e cols.¹⁰, ZANGIROLAMO e cols.²⁵ e PLASMANS e cols.¹⁵ em avaliação laboratorial. Porém RODDY e cols.¹⁸ alegaram que o mesmo não altera a resistência do amálgama à fratura em testes laboratoriais.

Na nossa avaliação ressaltamos que, dentre os 27 dentes restaurados

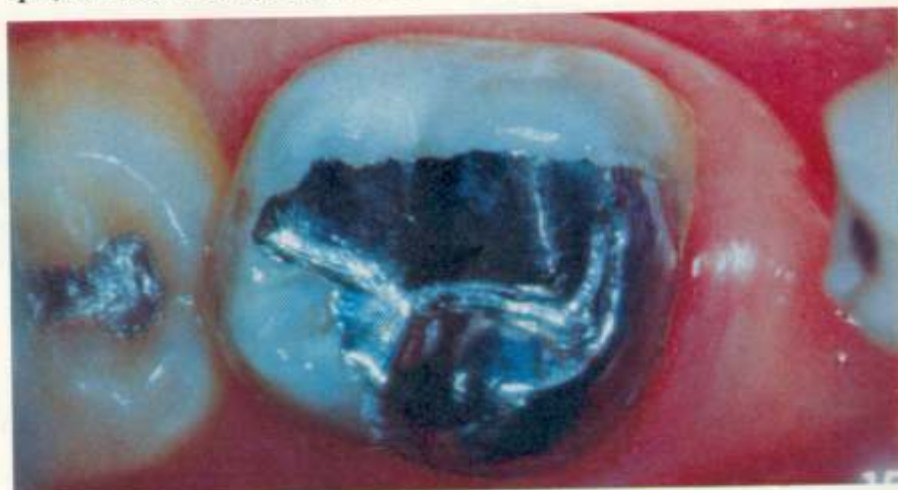

Fig. 4 - Reconstituição da cúspide méso lingual em segundo molar inferior

por esta técnica, alguns casos mereceram considerações especiais:

- um paciente com hábito parafuncional de bruxismo;
- outro cuja restauração foi realizada em dente que posteriormente recebeu banda ortodôntica;
- duas perfurações pulparem acidentais, ocorridas durante a execução dos orifícios, onde prontamente foram realizadas curetagens pulpares, com resultados positivos;
- descolamento parcial da restauração devido à remoção precoce da matriz, sendo refeita na mesma sessão clínica;
- sensibilidade pós-operatória em dois casos (cessada poucos dias após).

Conclusões

1. "AMALGAPINS" realizados com brocas de diferentes formas e

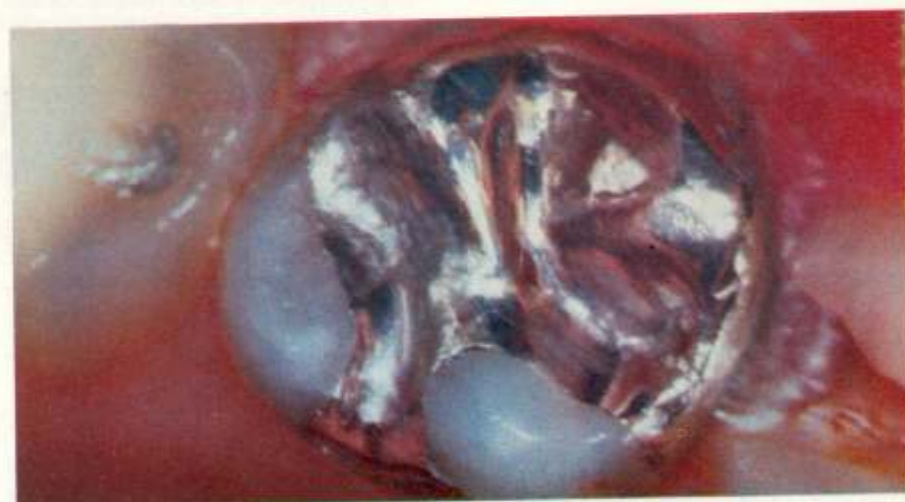

Fig. 5 - Aspecto clínico de uma restauração extensa, 36 meses após sua confecção

diâmetros oferecem clinicamente a mesma retenção e resistência.

2. Orifícios de 1 ou 2 mm de profundidade apresentaram comportamento clínico idêntico.
3. Restaurações executadas com liga convencional ou de alto teor de cobre, em avaliações de até 36 meses, apresentaram o mesmo resultado sob o ponto de vista de retenção e resistência à fratura.
4. Os casos executados com liga de alto teor de cobre apresentaram melhor manutenção do brilho e lisura superficial com o passar do tempo.

5. A técnica do "AMALGAPIN" é uma alternativa viável sob os pontos de vista clínico e econômico para restaurações extensas e dentes posteriores.

Summary

In the second part of this work the authors verified the clinical per-

formance of the amalgapin technique for complex amalgam restorations. The amalgapin holes were executed with four kinds of burs which provided different diameters and depths. Besides, it was used both conventional and high copper alloys as restorative material. The comparative study for until 36 months demonstrates that this diversity don't

change the restorations clinical behaviour.

Uniterms

Cavity preparation, restoration of amalgam retentive technique.

Referências Bibliográficas

- ANDRADE, C. A. e cols. Tensile resistance of complete cast crowns cemented on amalgam foundations retained by amalgapins. *Quintess Int*; 22 (8): 617-621; Aug. 1991.
- BARATIERI, L. N. e cols. "Amalgapin" - uma nova alternativa na execução de restaurações complexas com amálgama. *R.G.O.*; 35 (5): 375-9; set/out. 1987.
- BARATIERI, L. N. e cols. *Dentística - procedimentos preventivos e restauradores*. 1ª ed.; Rio de Janeiro; Quintessence; 1989. p. 405-40.
- BIRTICIL, R. F. & VENTON, E. A. Extracoronal amalgams utilizing aviable tooth structure for retention. *J. prosth Dent*; 35 (2): 171-7; Fev. 1976.
- BUSATO, A. L. S. & BALDISSERA, R. A. Nova alternativa para restaurações de amálgama. *R.G.O.*; 39 (3): 193-6; mai/jun. 1991.
- CABRERA, M. E. B. Resistência a remoção por tração de restaurações de amálgama retidas a pinos, canaleta circunferencial interrompida e pela técnica do amalgapino. Bauru. Faculdade de Odontologia de Bauru - USP. 1988. /Tese/.
- CHARLTON, D. G. e cols. Incorporation of adhesive liners in amalgam: effect on compressive strenght and creep. *AmJ Dent*; 4 (4): 184-8; Aug. 1991.
- DAVIS, S. P. e cols. Self-threading pins and amalgapins compared in resistance form for complex amalgam restorations. *Operat dent*; (8): 88-93; 1983.
- GARMAN, T. A. e cols. A clinical comparison of dentinal slot retention with metallic pin retention. *J. Amer dent Ass*; 107: 762-3; Nov. 1983.
- LEACH, C. D. e cols. A second look at the amalgapin technique. *J. Calif dent Ass*; 2 (4): 43-9; Apr. 1983.
- MARKLEY, M. R. Restorations of silver amalgam. apud. TARRANT, T. W. & MATRANGA, L. F. The pin amalgam-a viable alternative to fixed cast restorations. *Gen Dent*; 26 (4): 35-7; Jul./Aug. 1978.
- MIRANDA, F. J. & MILLER, R. C. Pinamalgams: an economic alternative to cast restorations. *ODA J*; 27-9; Fall 1983.
- OUTHWAITE, W. C. e cols. Pin vs slot retention in extensive amalgam restorations. *J. Prosth Dent*; 41 (4): 396-400; Apr. 1979.
- PLASMANS, P. J. J. M. e cols. O estado oclusal de restaurações extensivas de amálgama. *Odont Clin & Prot*; 14: 317-25.
- PLASMANS, P. J. J. M. e cols. The tensile resistance of extensive amalgam restorations with auxiliary retention. *Quintess Int*; 17 (7): 411-4; 1986.
- PLASMANS, P. J. J. M. e cols. In vitro resistance of extensive amalgam restorations using various retention methods. *J. Prosth Dent*; 57 (1): 16-20; Jan. 1987.
- PLASMANS, P. J. J. M. e cols. Effects of preparation design on the resistance for extensive amalgam restorations. *Operat dent*; 12: 42-7; 1987.
- RODDY, W. C. e cols. Channel depth and diameter: effecter on transverse strenght of amalgapin retained restoration. *Operat dent*; 12:2-9; 1987.
- SENG, G. F. e cols. Placement of retentive inserts in tooth structure for supplemental retention. *Gen Dent*; 62-6; Nov/Dec. 1980.
- SHAVELL, H. M. The amalgapin technique for complex amalgam restorations. *J. Calif dent Ass*; 8 (4): 48-55; Apr. 1980.
- SHAVELL, H. M. Updating the amalgapin technique for complex amalgam restorations. *Int J. Period Rest dent*; 22-35; May 1986.
- TARRANT, T. W. & MATRANGA, L. F. The pin amalgam-a viable alternative to fixed cast restorations. *Gen Dent*; 26 (4): 35-7; Jul./Aug. 1978.
- VILELA, M. C. e cols. Amalgapino - um novo conceito em restaurações extensas para amálgama. *Rev. Paul. Odont*; 1:2-6; Jan./Fev. 1985.
- ZANGIROLAMO, N. T. & STEAGALL, L. Amalgapino - uma nova visão em restaurações extensas para amálgama. IN: XII Jornada Universitária Paulista e X Congresso Universitário Brasileiro de Odontologia. São Paulo, 2-7 de setembro de 1985.
- ZANGIROLAMO, N. T. e cols. Study of the mechanical resistance of extensive amalgam restorations anchored with the aind of threadned pins and amalgapins. A publicar.