

CREEPING ATTACHMENT ASSOCIADO A ENXERTO GENGIVAL LIVRE

CREEPING ATTACHMENT ASSOCIATED WITH FREE GINGIVAL GRAFT

Alessandro Lourenço Januário*
 Julio Cesar Joly*
 Wagner Vaz Cardozo**
 Antonio Vinicius Soares Rocha***

RESUMO

O objetivo deste trabalho é o relato de um caso clínico de enxerto gengival livre em paciente jovem com ausência de mucosa queratinizada e recessão gengival na região de incisivos centrais inferiores. O acompanhamento clínico, ao longo de dois anos, mostrou a ocorrência de *creeping attachment*, com significativo aumento da faixa de mucosa queratinizada e completo recobrimento radicular.

UNITERMOS

Creeping attachment, enxerto gengival livre, recobrimento radicular.

SUMMARY

The purpose of this work is relate a free gingival graft in the lower anterior vestibular central incisors of a young patient with no attached gingiva and exposed roots. The clinical attendance along two years permitted to observe creeping attachment, with increase in attached gingiva and a complete coverage of the recession.

UNITERMS

Creeping attachment, free gingival graft, root coverage.

INTRODUÇÃO

Recessão gengival é definida como a migração apical da margem gengival livre, localizada normalmente na junção cimento-esmalte, com exposição da superfície radicular^{6,7}. Dentre os problemas provocados pelas lesões de recessão gengival, podemos destacar, além do comprometimento estético, hipersensibilidade dentinária, maior susceptibilidade à cáries radiculares e dificuldade no controle de placa bacteriana^{5,11}.

Dentre as técnicas cirúrgicas para o

tratamento de recessões gengivais, temos o Enxerto Gengival Livre^{7,8,9}, amplamente utilizado para correção de problemas relacionados à insuficiência de mucosa queratinizada, aprofundamento do vestibulo e eliminação da tensão de freios anormais, entretanto, sua utilização para recobrimento radicular não apresenta grande previsibilidade.

O enxerto gengival livre proporciona ganho de mucosa queratinizada e, nos casos de recessões rasas e estreitas, pode ocorrer recobrimento radicular durante a cicatrização. O enxerto gengival livre, colocado sobre leito receptor de tecido conjuntivo¹⁰ pode facilitar a migração coronária pós-operatória do tecido gengival marginal sobre superfícies radiculares anteriormente desnudas, particularmente no segmento anterior inferior, proporcionando recobrimento radicular tardio. Este fenômeno foi denominado *creeping attachment*^{1,4,8}.

A utilização do enxerto gengival livre associado ao *creeping attachment*, promovendo o aumento na largura da faixa de mucosa queratinizada e o completo recobrimento radicular, será apresentada no relato do caso.

RELATO DO CASO

Paciente IGC, 15 anos, sexo feminino, procurou atendimento queixando-se da presença de recessões gengivais na face vestibular dos incisivos centrais inferiores que estavam acarretando comprometimento estético e dificuldade para adequado controle de placa. Durante a anamnese, relatou que posteriormente iria submeter-se à tratamento ortodôntico.

Após detalhado exame clínico, observamos ausência de faixa de mucosa queratinizada adequada, sinais evidentes de inflamação gengival severa e tensão anormal do freio labial, provocando o

* Pós-graduando em Periodontia – FOP-UNICAMP

** Pós-graduando em Periodontia – FOA-UNESP

*** Coordenador do curso de especialização em Periodontia - EAP/ABO - DF

aparecimento de recessão gengival classe I de Miller (Figura 1). Dentro do plano de tratamento foi proposta a realização de um enxerto gengival livre com a finalidade de aumentar a largura da faixa de mucosa queratinizada, eliminar a tensão muscular anormal e facilitar o controle de placa bacteriana da paciente.

Previamente ao procedimento cirúrgico, a paciente recebeu terapia básica composta de instrução para estabelecer efetivo controle de placa bacteriana e instrumentação periodontal. A região comprometida foi cirurgicamente tratada pela técnica de enxerto gengival livre, descrita por Sullivan & Atkins¹³ (Figura 2).

Considerando a baixa previsibilidade desta técnica para recobrimento radicular, optamos por aguardar o período de cicatrização para avaliarmos o resultado obtido e a necessidade da realização de um segundo procedimento, indicado para recobrimento radicular.

O acompanhamento pós-operatório imediato possibilitou observar a criação de adequada faixa de mucosa queratinizada e recobrimento parcial das superfícies radiculares (Figuras 3 e 4), satisfazendo aos objetivos inicialmente propostos pela utilização da técnica. No entanto, com o acompanhamento a longo prazo, pudemos observar contínua migração coronária da margem gengival sobre a superfície radicular exposta, processo denominado *creeping attachment*, que proporcionou completo recobrimento radicular dois anos após a realização do enxerto gengival livre (Figuras 5 e 6).

DISCUSSÃO

A importância de uma faixa adequada de gengiva inserida como condição necessária para a manutenção de saúde periodontal é amplamente questionada e discutida na literatura^{3,14,15,16}. Recessões gengivais não ocorrem devido à pequena quantidade ou ausência de gengiva inserida, mas sim pela presença ou não da doença periodontal¹⁵. Desta forma, a necessidade da correção deste tipo de lesão é controversa, visto que a saúde do tecido marginal pode ser mantida, livre de inflamação, não sendo, necessariamente, progressiva. No caso

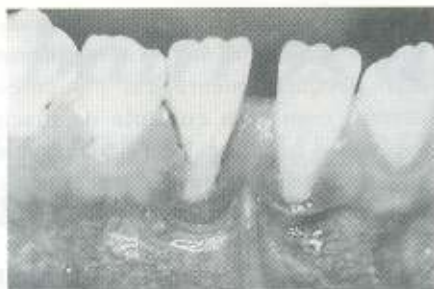

Fig. 1: Aspecto pré-operatório. Recessão gengival em incisivos centrais inferiores

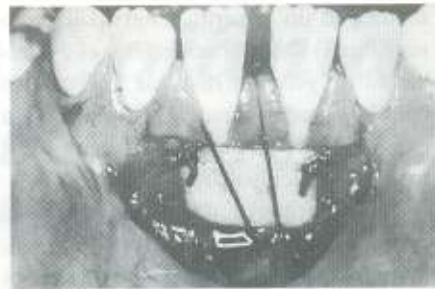


Fig. 2: Pós-operatório imediato. Enxerto adaptado e suturado ao leito receptor



Fig. 3: Pós-operatório de 10 dias na remoção da sutura. Enxerto em processo de maturação

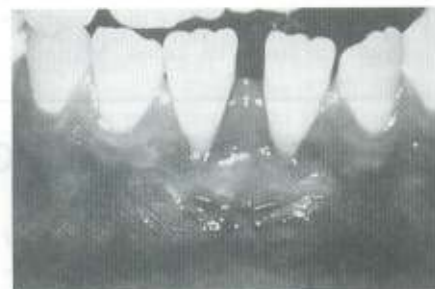

Fig. 4: Pós-operatório de 1 mês. Aumento na largura de mucosa queratinizada

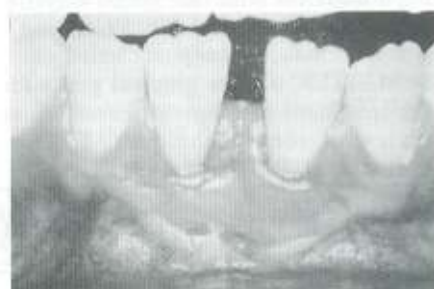

Fig. 5: Pós-operatório de 1 ano. Migração coronária tardia da margem gengival. Recobrimento radicular parcial

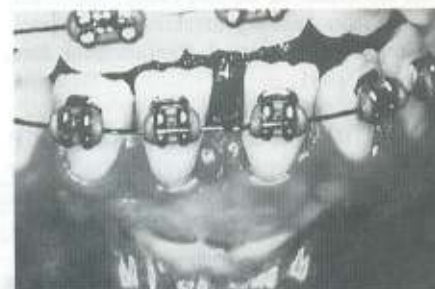

Fig. 6: Pós-operatório de 2 anos. Completo recobrimento radicular em consequência de *creeping attachment*

clínico relatado, a opção pelo tratamento foi atribuída à necessidade de restabelecer a saúde periodontal comprometida pela dificuldade no controle de placa e ao inconveniente estético que a recessão gengival acarretava à paciente.

Não foi realizado condicionamento químico da superfície radicular, pois este procedimento ainda carece de maiores comprovações clínicas e experimentais^{2,12}. A descontaminação para remoção de placa bacteriana e cálculo foi conseguida somente pela instrumentação mecânica.

Apesar do enxerto gengival livre ser uma técnica relativamente simples, seu

sucesso está relacionado ao contato direto do tecido enxertado com o leito receptor, que permite a nutrição efetiva por difusão plasmática a partir do leito receptor¹⁰. Nos casos com recessão gengival, parte do leito será composto por superfície radicular avascular, portanto, o tecido enxertado deverá ser nutrido pelo tecido conjuntivo de áreas adjacentes à recessão. A quantidade de tecido neoformado sobre a superfície radicular desnuda será limitada pelo tamanho da área avascular, portanto, restringindo a utilização desta técnica para recessões gengivais estreitas e rasas.

Transcorridas duas semanas após a

realização do enxerto gengival livre, o suprimento vascular no enxerto já é similar ao da gengiva inserida normal e o epitélio, gradativamente, formará nova camada de queratina até a total maturação tecidual¹⁰.

A ocorrência da migração pós-operatória do tecido gengival marginal, em direção coronária em regiões radiculares anteriormente desnudas no período pós-operatório de até dois anos, promovendo recobrimento radicular parcial ou completo, não é uma condição comum em todos os casos. Matter &

Cimasoni⁷ sugeriram que o *creeping attachment*, apesar de imprevisível, ocorre mais freqüentemente em pacientes jovens, com bom controle de placa bacteriana, em dentes bem posicionados no arco que apresentem defeitos estreitos e altura normal do osso alveolar interproximal.

O recobrimento radicular total obtido no caso relatado confirma os achados desses e de outros autores^{1,4,7}, visto que a paciente apresentava todas as características que favorecem à ocorrência do *creep-*

ing attachment.

Apesar das desvantagens do enxerto gengival livre como o desconforto pós-operatório pela exposição de uma área cruenta na região doadora, da necessidade da utilização de dois leitos cirúrgicos e da diferença na coloração entre os tecidos da área doadora e receptora, neste caso, sua utilização proporcionou ótimos resultados funcionais e estéticos, promovendo ganho significativo na largura da faixa de mucosa queratinizada e completo recobrimento radicular.

REFERÊNCIAS BIBLIOGRÁFICAS

- BELL, L.A. et alli. The presence of "creeping attachment" in human gingiva. **J. Periodontol.**, 49:513-517, 1978.
- COLE, R.T. et alli. Pilot clinical studies on the effect of topical citric acid application on healing after replaced periodontal flap surgery. **J. Periodontol. Res.** 16: 117, 1981.
- DE TREY, E. & BERNIMOULIN, J. P. Influence of free gingival grafts on the health of the marginal gingiva. **J. Clin. Periodontol.**, 7:381-393, 1980.
- GOLDMAN, H. et alli. **Periodontal Therapy**. 3ª ed. St. Louis: C.V. Mosby Co.; 1964. 560p.
- JOSHIPURA, K.J. et alli. Gingival recession: Intra-oral distribution and associated factors. **J. Periodontol.**, 65:864-871, 1994.
- LÖE, H. et alli. The natural history of periodontal disease in man: Prevalence, severity, and extent of gingival recession. **J. Periodontol.**, 63:489-495, 1992.
- MATTER, J. & CIMASONI, G. Creeping attachment after free gingival grafts. **J. Periodontol.**, 47:574-579, 1976.
- MATTER, J. Free gingival grafts for the treatment of gingival recession. A review of some techniques. **J. Clin. Periodontol.**, 9:103-114, 1982.
- MILLER, P.D.Jr. A classification of marginal tissue recession. **Int. J. Period. Dent.**, 5: 9-13, 1985.
- OLIVER, R.G. et alli. Microscopic evaluation of the healing and revascularization of free gingival grafts. **J. Periodontal Res.**, 3:84-95, 1968.
- RAETZKE, P.B. Covering localized areas of root exposure employing the "envelope" technique. **J. Periodontol.**, 56:397-402, 1985.
- STAHL, S.S. & FROUM, S.J. Human clinical and histologic repair responses following the use of citric acid in periodontal therapy. **J. Periodontol.**, 48:261, 1977.
- SULLIVAN, H.C. & ATKINS, J.H. Free autogenous gingival grafts. III. Utilization of grafts in the treatment of gingival recession. **Periodontics**, 6:152-160, 1968.
- TENENBAUM, H. A clinical study comparing the width of attached gingiva and the prevalence of gingival recessions. **J. Clin. Periodontol.**, 9:86-92, 1982.
- WENNSTRÖM, J.L. et alli. Role of keratinized gingiva for gingival health. Clinical and histologic study of normal and regenerated gingival tissue in dogs. **J. Clin. Periodontol.**, 8:311-328, 1981.
- WENNSTRÖM, J. The role of keratinized gingiva in plaque-associated gingivitis in dogs. **J. Clin. Periodontol.**, 9:75-85, 1982.

ortodontia e ortopedia facial

rubens rodrigues tavares
CRO-GO 2363

Fone: 224-4063

Rua. 06 nº 370, Ed. Empire Center
Sala 907, St. Oeste



COMERCIO E ASSISTENCIA TECNICA



EQUIPAMENTOS DE BOBSEQUIANCA





Fone: (062) 224-8666

Av. Oeste, nº 170 St. Aeroporto, Goiânia, GO.



Dr. Joaquim Rodrigues da Luz
CRO 1056 - ENDODONTISTA

Dra. Ma. Abadia F. Rodrigues
CRO-1089 - CLÍNICA GERAL

211-1588 / 211-1611

Av. Bernardo Sayão, 1781, S. 3, St. Marechal
Rondon (entre o Sup. Bretas e o Sup. Marcos,
Goiânia, GO.