

# Mecanismos de formação de lesões periapicais - granuloma e cistos

*Mechanisms of periapical lesion formation - granuloma and cysts*

Carlos Alberto de SOUZA COSTA\*  
Fabiana Colombari PAMPLONA\*\*

## RELEVÂNCIA CLÍNICA

O conhecimento das características e mecanismos de formação das lesões periapicais mais comuns (granuloma e cistos) é importante para o cirurgião dentista. Isto porque muitas lesões assintomáticas são detectadas apenas através de exames radiográficos de rotina, sendo que a definição do diagnóstico pode ser obtida com o emprego de novas técnicas de avaliação clínica associadas à análise histológica da lesão.

## RESUMO

Dentre as variadas lesões periapicais possíveis de serem observadas pelo cirurgião dentista, os cistos periapicais e os granulomas são os mais comuns. Assim o objetivo deste trabalho de revisão da literatura foi determinar os mecanismos de formação destas lesões, suas características radiográficas e histológicas, bem como demonstrar os métodos diagnósticos atuais empregados na Odontologia e alguns tratamentos recomendados para tais condições clínicas. Estes conhecimentos básicos sobre ambas lesões periapicais deve auxiliar os clínicos a reconhecer as características gerais de cada lesão e assim compreender os métodos de diagnóstico e tratamentos sugeridos e descritos na literatura específica.

## PALAVRAS-CHAVE

Granuloma; doenças periapicais; endodontia.

## INTRODUÇÃO

Entende-se por lesões periapicais todos os tipos de infecções que acometem os tecidos ao redor do ápice dental. São, portanto, reações de defesa desta área contra a presença de agentes agressores provenientes, na grande maioria dos casos, de polpas dentais já infectadas (Neville<sup>1</sup>, 1995). Não tendo

mais para onde se estender, a infecção se desenvolve para a região em questão. Isso acontece devido à presença dos canais radiculares, por onde as bactérias, suas toxinas e outros produtos agressivos migram do dente comprometido para sua região periapical.

A reação inflamatória dos tecidos existentes em torno do ápice é variada, dependendo de algumas circunstâncias envolvidas. Entre elas, o agente etiológico responsável pelos danos, tais como bactérias, materiais estranhos na forma de resíduos de restaurações e/ou obturações dentais mal elaboradas, canais radiculares infeccionados ou trepanados, relação com doenças periodontais e fraturas verticais na raiz (Shafer<sup>1</sup>, 1987). Também se deve levar em consideração as condições do organismo de cada indivíduo, que responde das mais diferentes formas de acordo com a característica da agressão.

Reiser & Nevis<sup>14</sup> (1995) avaliaram as lesões periapicais desenvolvidas devido à presença de implantes dentários. Estas se apresentaram, em alguns casos, como lesões inativas, sendo semelhantes a cicatrizes apicais, sendo que, em outros casos, a lesão se mostrou do tipo infectada, com presença de fistula na face, perda de resistência do tecido envolvido, chegando, algumas vezes, a comprometer os dentes adjacentes. Acredita-se que as principais causas da ocorrência destas lesões sejam: 1- presença de partículas residuais ou corpos estranhos na raiz do dente envolvido, provenientes de um tratamento endodôntico mal realizado; 2- contaminação do implante durante o manuseio ou o procedimento cirúrgico realizado; 3- colocação do implante próximo a uma área onde já exista um tecido de cicatrização ou granuloma; 4- uma cavidade óssea remanescente do preparo com a fresa para a colocação do implante (a peça de implante era mais curta que o preparo feito, deixando um espaço vazio), ou 5- necrose tecidual proveniente do

\* Professor Doutor do Departamento de Fisiologia e Patologia da Faculdade de Odontologia de Araraquara/Unesp

\*\* Acadêmica do Curso de Odontologia Diurna (5º semestre) da Faculdade de Odontologia de Araraquara/Unesp

superaquecimento provocado pela ação da fresa durante o preparo do tecido ósseo para receber o implante. A frequência deste tipo de lesão parece ser baixa, mas mesmo assim o cirurgião dentista deve ficar atento a qualquer fator de risco que eventualmente possa vir a causar este mal, bem como deve saber distinguir quando a lesão é infectante, devendo esta ser tratada com urgência.

Koppang et al.<sup>3</sup> (1992) identificaram alguns dos materiais exógenos mais comumente encontrados em biópsias de tecidos periapicais comprometidos por lesões ocorridas após o tratamento endodôntico. Baseados na reação histomorfológica circundante, na morfologia, propriedades de polarização e coloração e nos resultados da análise da energia dispersiva por raios X, os materiais estranhos encontrados foram divididos em quatro grupos distintos. O primeiro grupo era representado por materiais compostos por fragmentos negros ou castanhos e grânulos amarelos ou marrons, contendo Au, Ag, Cu, Hg, Sn e Zn, compatíveis com amálgama. No segundo grupo estavam os materiais que apresentavam grânulos negros, marrons ou amarelos, compatíveis com componentes do material obturador endodôntico, contendo Ag, Ba, Bi, Cu, S, Ti e Zn. Já no terceiro grupo, foram agrupados os materiais que se apresentavam como fragmentos basófilos compatíveis com sais de cálcio provenientes do  $\text{Ca}(\text{OH})_2$  extravasado periapicalmente e contendo Ca e P. Por fim, no quarto grupo, encontravam-se estruturas alongadas, circulares, ovais ou até reniformes, ligeiramente basófilas e birrefringentes, contendo C e O, apresentando uma fenda e uma luz central, fluorescente, compatível com celulose. Assim, após conseguir a identificação dos eventuais materiais presentes na inflamação, é possível traçar planos para sua remoção ou substituição, prevenindo, desta forma, o desenvolvimento da lesão ou minimizando a irritação.

Em seus estudos, Stockdale & Chandler<sup>4</sup> (1988) sugeriram que a grande maioria das lesões periapicais encontradas no cotidiano da clínica odontológica é representada por granulomas e cistos. Os autores relataram que dos 1108 casos analisados

através de exame clínico, histopatológico e tomografia computadorizada, 186 foram diagnosticados como sendo cistos, enquanto que 856 eram granulomas periapicais. O restante era representado por outros tipos de lesões. Também foi descrito que estas lesões eram mais comuns na faixa dos 40 anos, não sendo relevante o sexo do paciente. A título de curiosidade, o maior número de cistos foi encontrado na maxila, especialmente relacionados aos incisivos laterais superiores. Acredita-se que isso ocorra devido a grande concentração de restos epiteliais na superfície destes dentes.

Neste trabalho, foram descritos os mecanismos pelos quais as lesões periapicais mais comuns se formam, especialmente os granulomas e cistos, bem como alguns detalhes sobre o diagnóstico, prognóstico e variados tratamentos destas lesões.

## REVISÃO E DISCUSSÃO GRANULOMAS PERIAPICAIS

Parece haver uma relação muito íntima entre os tipos mais comuns de lesões periapicais existentes, e pode-se dizer até que, geralmente, o que ocorre são processos de transformação de um tipo de lesão em outro. O início de tudo está na pulpíte que, seja ela crônica ou aguda, poderá resultar em uma necrose do tecido pulpar. Então, com a invasão de microrganismos e todas as reações dos tecidos dentais e periodontais, incluindo aqui os tecidos apicais, tem-se o desenvolvimento de uma das lesões mais comumente encontradas na prática odontológica, o granuloma periapical (Figuras 1, 2, 3 e 4). Este pode ou não continuar seu desenvolvimento, resultando na formação de um cisto e/ou abscesso periapical.

O granuloma periapical é uma massa de tecido de granulação crônico no ápice dental, formado em resposta à infecção. Este tecido de granulação corresponde a uma proliferação fibroangioblástica. Primeiramente, o intuito desta reação é eliminar as substâncias nocivas que obstruem os canais dentais, ou seja, o fluxo, ativação e coordenação das células imuno-inflamatórias com as células do periápice representam a reação de defesa do hospedeiro contra os agressores desta área.



Figura 1 - Área da polpa coronária exposta e contaminada por microrganismos. Note a evolução parcial do processo de necrose tecidual para a formação de abscesso local. H/E, 160x.

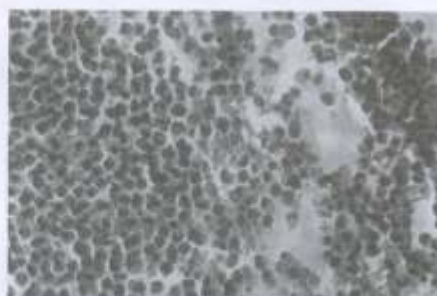


Figura 2 - Detalhe de uma polpa contaminada, a qual apresenta intenso infiltrado inflamatório com predomínio de leucócitos polimorfo nucleares associados a notável degradação de colágeno. H/E, 240x.



Figura 3 - Observe que o processo reacional iniciado na polpa coronária está evoluindo em direção à polpa radicular, a qual ainda apresenta-se estruturalmente organizada. H/E, 56x.



Figura 4 - Região periapical de um dente, cuja polpa coronária e radicular apresentavam-se contaminadas e com total degradação. Note a intensa proliferação fibroangioblástica no local associada a intenso infiltrado inflamatório de predomínio mononuclear. Em meio a este tecido reacional, pode-se observar verdadeiros nódulos de células epiteliais pavimentosas estratificadas. H/E, 160x.

No entanto, os efeitos desta reação podem não apenas destruir os agentes agressores como também o próprio tecido em questão, induzindo, além de outros males, à reabsorção óssea e até perda do dente afetado. Esta dinâmica no equilíbrio entre mecanismos defensivos e destrutivos pode servir de base para a compreensão dos sinais e sintomas clínicos das várias formas de lesões periapicais (Marton & Kiss<sup>26</sup>, 2000). Com o decorrer do tempo, portanto, torna-se difícil para as células inflamatórias reagirem apenas contra a disseminação de substâncias nocivas, como por exemplo, microrganismos e suas toxinas.

Para demonstrar a importância do hospedeiro nas lesões periapicais, Waterman et al.<sup>27</sup> (1988) propuseram um estudo onde foi comparado o desenvolvimento destas lesões em ratos imunossuprimidos e em ratos normais. Os autores concluíram que talvez o hospedeiro possa apresentar uma boa reserva de leucócitos e, mesmo com uma significativa diminuição na quantidade destas células, ainda há condições de manter o controle da invasão de microrganismos. Esta resposta no organismo imunossuprimido tende a ser exacerbada, mas inicialmente demonstra pouco efeito. Todavia, com passar do tempo, o organismo se torna incapaz de conter a infecção. Também o fato de terem sido encontrados vários mediadores inflamatórios no local da lesão, como prostaglandinas, leucotrienos e citocinas, foi demonstrado que, apesar da diminuição do número de leucócitos, estes componentes exercem um importante papel no desenvolvimento desta lesão. Estas substâncias são potencialmente produzidas pelos glóbulos brancos, mas podem ser fornecidas por outras células do corpo. Os autores descreveram não ocorrer diferenças significantes no tamanho das lesões periapicais nos grupos experimentais avaliados.

Algumas pesquisas publicadas na literatura procuraram provar se realmente há ou não microrganismo na região de desenvolvimento de um granuloma periapical. Com os avanços ocorridos nas técnicas microbiológicas, vários tipos de microrganismos

podem ser cultivados, inclusive aqueles mais provavelmente envolvidos ou encontrados em uma zona tão pouco oxigenada como a região periapical, os microrganismos anaeróbios. Langeland et al.<sup>8</sup> (1977) só conseguiram provar a presença de microrganismos em granulomas periapicais em 1 dos 35 casos que estudaram. Por outro lado, Kronfeld<sup>9</sup> (1992) afirmou que as bactérias eram encontradas em abundância no canal radicular, mas no tecido de granulação periapical havia uma área estéril. Para ele "um granuloma não é uma área onde bactérias vivem, mas sim onde são destruídas". Em contraposição, Wayman et al.<sup>24</sup> (1992), abriram mão de técnicas de cultura tanto para microrganismos anaeróbios obrigatórios como para anaeróbios facultativos, chegando, assim, à conclusão de que granulomas e cistos periapicais podem perfeitamente conter tais formas de vida. Os autores analisaram o tecido periapical de 58 lesões, nas quais o tratamento endodôntico não obteve sucesso, separando-as em 29 lesões periapicais onde havia algum tipo de comunicação com a cavidade oral e 29 onde esta comunicação não existia. No primeiro grupo, 27 das 29 culturas foram positivas, contendo um ou mais tipos de bactérias. Onze continham apenas microrganismos anaeróbios, com um ou mais isolados, 5 continham apenas anaeróbios facultativos, dez apresentaram crescimento de ambos, e somente 1 apresentou bactérias aeróbias. Entre os microrganismos mais comumente encontrados, foram citados os *Streptococcus intermedius*, *Peptostreptococcus micros*, *P. anaerobius*, *Eubacterium lentus*, *Actinomyces odontolyticus*, *Fusobacterium nucleatus* e *Bacteroides sp.* No segundo grupo, 24 demonstraram crescimento de microrganismos em cultura. Nove lesões continham bactérias anaeróbias obrigatórias, 6 continham apenas anaeróbios facultativos, 7 apresentaram crescimento de ambas e 2 continham apenas bactérias aeróbias. Os microrganismos mais comumente observados estão demonstrados na Tabela 1.

Abou-Rass & Bogen<sup>1</sup> (1998) também confirmam a presença de bactérias em lesões

periapicais fechadas, ou seja, aquelas em que não se comunicam com o ambiente oral. Este tipo de lesão oferece uma ótima oportunidade para investigação de microrganismos puramente endodônticos, já que apresenta um baixo risco de contaminação pelo ambiente oral. De todas as 13 amostras de tecido periapical retiradas do ápice da lesão, foram encontrados 63,6% de anaeróbios obrigatórios e 36,4% de anaeróbios facultativos. Para os autores, a impossibilidade de erradicar todos os microrganismos presentes no canal radicular durante o tratamento endodôntico, juntamente com fatores anômicos, podem permitir, além da colonização bacteriana do ápice dental e dos tecidos circunjacentes, a dificuldade em sanar o problema. Baseado neste trabalho (Wayman et al.<sup>24</sup>, 1992), foi concluído que lesões periapicais não estão livres de microrganismos, e os mais comumente encontrados pelos autores foram *Streptococcus sp.*, *Propionibacterium sp.* e *Actinomyces sp.*

Tani-ishi et al.<sup>21</sup> (1994) sugeriram que uma combinação de algumas bactérias na lesão periapical pode ser mais patogênica que outra, resultando em diferentes graus de destruição dos tecidos do hospedeiro. Por exemplo, *Bacteroides sp.* não consegue infectar sozinho a região do periápice, necessitando nutrientes provenientes de outros microrganismos. Os mais comumente associados a este tipo de bactéria são *Fusobacterium* e *Peptostreptococcus*, formando uma união extremamente patogênica.

No início do desenvolvimento de um granuloma periapical, ocorre uma notável hiperemia e edema do ligamento periodontal, com infiltração de células inflamatórias crônicas. Isso pode causar algum desconforto ou mesmo sensibilidade dolorosa para o paciente, que poderá relatá-la como sensação de "dente crescido", e, por vezes, se queixar de dor durante a mastigação. Parece não haver características clínicas muito acentuadas nestas lesões, podendo até ser assintomáticas. Radiograficamente, essa alteração do ligamento periodontal aparece como um espessamento radiolúcido ao redor do ápice dental.

Devido à inflamação e ao aumento da

vascularização desta área, que adicionam ainda mais células inflamatórias no local, tem-se uma reabsorção do osso de suporte adjacente, podendo também acometer o ápice radicular e mostrar uma perda da lâmina dura apical. Por isso o granuloma periapical aparece em radiografias como uma área radiolúcida de tamanhos variados, apresentando-se desde uma pequena radiolúcência até lesões que excedem 2,0 cm de diâmetro. Talvez a principal causa destas reabsorções seja a presença de linfócitos T, responsáveis pela produção de fator de ativação de osteoclastos (FAO), linfocinas citológicas, colagenase e outras enzimas, caracterizando esta lesão como uma expressão de hipersensibilidade do tipo tardio. Nota-se uma elevada proporção de interleucinas 1-alfa, responsáveis, em grande parte, por esta atividade de reabsorção óssea característica. Enquanto essa absorção está ocorrendo no osso, fibroblastos e células endoteliais se proliferam e pequenos canais vasculares se formam na região.

Stashenko & Wang<sup>10</sup> (1992) utilizaram ratos em seus experimentos para observar os mecanismos de reabsorção óssea em lesões periapicais. Para tanto, induziram essas lesões com exposições pulpares, sacrificando os animais 10, 15, 20 e 30 dias após. Assim, puderam analisar o que ocorria durante as fases da inflamação, ou seja, fases aguda e crônica. Os níveis da atividade de reabsorção óssea aumentavam de acordo com a expansão da lesão, atingindo seu pico entre o décimo e o décimo quinto dia, diminuindo conforme adentrava a fase crônica. Isso significa que a reabsorção óssea está ligada à fase aguda da lesão periapical. Os autores também observaram que as prostaglandinas atuam primariamente como co-fatores potencializadores do efeito de outras substâncias ativas do tecido ósseo, entre elas, as mediadoras da reabsorção e os fatores de crescimento e de formação óssea. Então, a reabsorção óssea parece representar um mecanismo de defesa do hospedeiro, pois cria espaço para as células inflamatórias infiltrarem e impedirem que haja uma disseminação sistêmica de bactérias e suas toxinas.

Além dos linfócitos T citados anteriormente, tem-se, no granuloma periapical, muitos linfócitos e plasmócitos que produzem imunoglobinas importantes na modulação da resposta inflamatória. Especialmente IgG e IgA. Macrófagos e outros fagócitos mononucleares representam células comumente encontradas neste tipo de lesão. Coleções de áreas negativas representativas de cristais de colesterol associadas a células gigantes multinucleadas podem estar presentes. A presença desses espaços negativos pode ser explicado pelo fato de substâncias usadas no preparo do material durante o processamento laboratorial para avaliação histológica da lesão, dissolvem o colesterol ali presente, deixando espaços antes ocupados por ele. Também se pode encontrar no local, mastócitos e células plasmáticas cheias de glóbulos eosinófilos de gama globulinas, conhecidos como corpúsculos de Russel.

Células de Langerhans agregadas foram observadas em lesões periapicais, mesmo que em pequena quantidade. Estas funcionam como células apresentadoras de antígenos, sendo importantes iniciadoras da resposta imunológica primária T-dependente. Este achado não é muito comum, seja em granulomas periapicais ou cistos radiculares. Pringle et al.<sup>11</sup> (1992), interpretaram estes agregados como sendo histiocitose crônica localizada de células de Langerhans, juntamente com vários tipos de precursores (células indeterminadas) e sucessores destas mesmas células. Os autores observaram que este tipo de patologia estava constantemente associado aos dentes com uma longa história de cárie ou trauma. Ela pode ocorrer em pessoas de qualquer idade, e aparece freqüentemente como granulomas eosinófilos, raramente envolvendo tecidos moles. Os sintomas orais da LCH incluem dor, perda dental, gengivite, formação de fistula, linfadenopatia e tumefação óssea. O tratamento mais comum é a curetagem cirúrgica, e o prognóstico, geralmente, é excelente.

Farber<sup>2</sup> (1975) examinou, através da microscopia eletrônica de varredura, células contidas na lesão periapical e as possi-

veis reações imunológicas. Por aspiração de fragmentos do tecido, utilizando-se de seringas com agulha cujos diâmetros decresciam gradativamente, e posterior filtração com membranas e filtros especiais, o material estava pronto para a análise. Este tipo de microscopia comprovou a presença de linfócitos, macrófagos, células epiteliais e mastócitos tanto em granulomas como em cistos. A maioria dos linfócitos apresentava uma superfície lisa, como nos linfócitos T, porém alguns apresentavam vilosidades, como nos linfócitos B.

Tani-Ishii et al.<sup>21</sup> (1994), avaliando lesões periapicais induzidas em ratos, demonstraram que uma lesão de rápida expansão costuma ocorrer entre 7 e 15 dias após exposição pulpar aos fatores agressores mais comuns, já citados anteriormente (fase aguda), com desenvolvimento lento a partir de então (fase crônica). A primeira fase é caracterizada por um grande número de linfócitos T- auxiliares, em contraste com a fase crônica, onde as células T- supressoras são predominantes. Um detalhe importante a ser notado neste trabalho é que as lesões periapicais em ratos são perfeitamente comparáveis àquelas desenvolvidas em seres humanos, visto que os tipos de bactérias encontrados durante a evolução de ambas são muito semelhantes. Na fase aguda da lesão no rato há um predomínio de *Streptococcus sp.*, *Bacteróides sp.*, *Propionibacterium sp.*, enquanto na fase crônica tem-se *Streptococcus sp.*, *Neisseria sp.*, e *Peptostreptococcus sp.*

A expansão do granuloma é lenta, por ser uma lesão crônica. Em sua periferia ocorre uma maior atividade do tecido conjuntivo e uma condensação dos feixes de colágeno, formando uma cápsula contínua que separa o tecido de granulação do osso. Por este motivo, muitas vezes, pode-se observar, através de análise radiográfica, a presença de uma linha radiopaca fina contornando a lesão. Porém, há casos em que se observa uma zona radiolúcida na periferia do granuloma periapical, como se este apresentasse um desenvolvimento rápido e uma lesão aguda, o que não seria necessariamente o caso.

Uma característica marcante no granuloma periapical crônico é a presença de epitélio, geralmente originário de restos epiteliais de Malassez (Figura 4).

Em alguns casos essa origem pode ser o epitélio respiratório do seio maxilar, se a lesão periapical tiver perfurado esta estrutura, ou então o epitélio bucal, invaginando-se por um trajeto fistuloso, proliferando-se por meio de uma bolsa periodontal para o ápice ou pelo envolvimento de bifurcação ou trifurcação pela doença periodontal. A princípio, o epitélio fica limitado à região imediatamente próxima ao ligamento periodontal. Porém, à medida que este tecido se prolifera acompanhando a evolução da lesão, formam-se verdadeiros lençóis de células epiteliais pavimentosas estratificadas com cordões anastomosados. Esse epitélio estimulado de maneira persistente é que origina o cisto periodontal apical, e, por estar presente nos granulomas periapicais, pode-se deduzir que esta lesão periapical pode originar, potencialmente, um cisto apical, desde que não se intervenha com alguma forma de tratamento.

É quase impossível traçar um limite de transformação entre o granuloma e o cisto, visto que as células epiteliais possuem característica degenerativa que pode ser considerada pré-cística. Também não é sabido o porquê de nem todos os granulomas periapicais evoluírem para um cisto periodontal. Esta transição do granuloma para o cisto é gradual, e baseia-se no aumento da quantidade de tecido epitelial e no desenvolvimento da cavidade cística<sup>16</sup>.

## REVISÃO E DISCUSSÃO CISTO PERIAPICAL

O epitélio da região do ápice de um dente que já passou por um processo de necrose pulpar pode continuar sendo estimulado por algum tipo de inflamação, formando um cisto periapical, periodontal ou cisto radicular. É uma seqüela bem comum do granuloma periapical, podendo ser evitado se houver um tratamento adequado desta lesão. Temos aqui, portanto, um processo inflamatório crô-

nico, desenvolvendo-se apenas após um longo período de tempo. Em alguns casos, nota-se a exacerbação aguda deste processo inflamatório e sua transformação rápida em um abscesso, que pode evoluir para uma celulite ou formar uma fistula. Esta agudização não tem causas definidas, podendo resultar na perda de resistência tecidual local ou generalizada. Há relatos de formação de carcinoma de célula escamosa proveniente de lesões císticas, como na revisão realizada por Gardner<sup>1</sup> (1969).

O ponto de partida da formação de um cisto é normalmente a proliferação do epitélio na região periapical envolvida pelo granuloma (dos restos epiteliais de Malassez), podendo também ser proveniente, como já foi dito anteriormente, do epitélio respiratório do seio maxilar, quando há comunicação entre lesão e o seio, do epitélio bucal, quando oriundo de um trajeto fistuloso e do epitélio bucal, através de uma bolsa periodontal proliferando-se em sentido apical. Isto costuma acontecer devido ao estímulo inflamatório neste granuloma preexistente. O cisto periapical apresenta-se com um epitélio, geralmente do tipo pavimentoso estratificado, delimitando um lúmen ou cavidade contendo um líquido e restos celulares, cercados por tecido conjuntivo fibroso (Figuras 5 e 6). Esse fluido adentra o lúmen com o intuito de equilibrar a pressão osmótica, fazendo com que ocorra um crescimento lento da lesão. À medida que a proliferação continua, há um aumento na massa epitelial, fazendo com que as células mais centrais fiquem privadas, pela distância, de seus suprimentos nutricionais, tais como capilares e líquido tecidual do conjuntivo. A consequência disto é a degeneração destas células, sua necrose e liquefação.

Summers & Papadimitriou<sup>20</sup> (1975) avaliaram as características de proliferação do tecido epitelial, fator essencial na transformação do granuloma para cisto periapical. Através de um marcador identificaram as células epiteliais que passavam por este processo proliferativo, ou seja, algumas células da periferia do granuloma, visto que as células que não se



Figura 6 - Detalhe da figura anterior. Observe o epitélio revestindo internamente a cavidade cística. O tecido conjuntivo subjacente exibe intensa reação inflamatória. H/E, 96

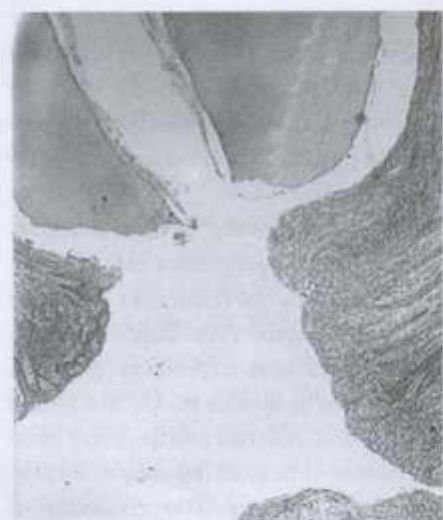


Figura 5 - Observe que na raiz deste dente há ausência de tecido pulpar radicular, o qual estava totalmente contornado por microorganismos. Note a presença de tecido conjuntivo reacional na região periapical, o qual está revestido internamente por epitélio. A área branca representa o espaço ocupado pelo líquido cístico. H/E, 56x.

proliferavam também não possuíam capacidade de digerir este material. Isto demonstra que as células epiteliais em proliferação são fagocíticas, já que conseguem englobar o material marcador. Portanto, não foi definido se esta característica microfagocítica causa ou não efeito neste processo de desenvolvimento da lesão periapical. O mais provável é que esta função seja assumida pelo epitélio somente após o estímulo para proliferação

ter ocorrido, com o intuito de eliminar agentes infecciosos.

O epitélio que envolve a cavidade cística pode, raras vezes, apresentar-se como cilíndrico ciliado pseudo-estratificado ou do tipo respiratório. Na grande maioria dos casos, como citado anteriormente, é do tipo pavimentoso estratificado, dificilmente produzindo queratina. Ele pode ser descontínuo, faltando nas áreas de inflamação intensa, e pode variar, de caso para caso, na sua espessura. Já o conjuntivo que forma a parede do cisto periapical é formado por feixes de fibras de colágeno paralelas, contendo muitos fibroblastos, pequenos vasos sanguíneos e um infiltrado inflamatório com linfócitos e plasmócitos. A luz da cavidade do cisto periapical abriga um fluido de baixo teor protéico e colesterol.

Nair et al.<sup>11</sup> (1996) procuraram determinar a frequência com que as lesões periapicais se apresentavam. Das 256 amostras de periapices que apresentavam alguma alteração patológica, 50% foram diagnosticadas como granulomas periapicais e 15%, cistos. Além disso, detectaram a existência de dois tipos diferentes de cistos periapicais, baseados na relação destes com o forame apical: 1) os cistos verdadeiros - que continham em seu lúmen células necróticas em vários estágios de degradação, envoltório epitelial contendo vários polimorfonucleares e tecido conjuntivo circundante combinado com uma cápsula de colágeno que isola a lesão, e 2) cistos em forma de bolsas - onde o lúmen se apresenta, na maioria das vezes, de diâmetro reduzido, se apresentando como uma extensão do canal radicular.

Normalmente, o paciente que apresenta um cisto periodontal não relata sintomatologia dolorosa, a não ser que ocorra uma agudização do quadro. Com a evolução da lesão pode-se notar o intumescimento e ligeira sensibilidade na área atingida. Nos cistos maiores, talvez ocorra mobilidade dos dentes adjacentes. No dente envolvido, não há sensibilidade térmica ou à percussão.

Radiograficamente, não se pode dife-

renciar, com certeza, o cisto periodontal do granuloma periapical. Tamanho e forma da lesão não são definitivos para um diagnóstico preciso, visto que um cisto não atinge obrigatoriamente um tamanho grande e nem um granuloma permanece necessariamente pequeno. Além disto, uma auréola radiopaca, normalmente observada ao redor do granuloma periapical devido à proliferação do tecido conjuntivo e à reação óssea à inflamação, também pode ser encontrada no cisto pelo mesmo motivo. Em ambos os casos pode-se observar perda da lâmina dura ao longo da raiz dental afetada e reabsorções radicular e/ou óssea. O diagnóstico mais preciso e confiável, que complementam as informações obtidas através dos exames clínicos e radiográficos, é fornecido pela análise histopatológica da lesão.

Jansson et al.<sup>4</sup> (1993), estudando o desenvolvimento de lesões periapicais em macacos, observaram que os sinais destas patologias podem ser notados histologicamente antes que radiograficamente. Ainda, os pesquisadores compararam o desenvolvimento dos cistos formados em dentes obturados endodônticamente com aqueles desenvolvidos em dentes não obturados, concluindo que, no primeiro caso, as mudanças ocorrem mais cedo que no segundo, considerando o período que abrange do primeiro ao quarto mês, apresentando portanto, sinais radiográficos precocemente. Este tempo requerido pela lesão periapical para se desenvolver, é devido à lenta e gradual mudança da microbiota local de aeróbia facultativa para anaeróbia. Por isso, o processo é mais demorado em lesões relacionadas aos dentes sem obturação do conduto radicular, que apresentam um padrão de disseminação de microorganismos multifocal difuso.

Kuc et al.<sup>7</sup> (2000) determinaram a frequência com a qual o exame histopatológico de biópsias de lesões periapicais contribuem realmente com o diagnóstico clínico. Para isso, submeteram 805 biópsias periapicais a exames clínicos e histopatológicos em um período de 2 anos. A conclusão deste trabalho foi que o diag-

nóstico clínico foi impreciso em 4,1% dos casos, e o exame histopatológico contribuiu para o sucesso do diagnóstico clínico em 5% dos casos.

Atualmente pode-se lançar mão de métodos de diagnósticos mais precisos, como a tomografia computadorizada. Trope et al.<sup>22</sup> (1989) investigaram 8 lesões periapicais através deste método, afirmando ser muito eficiente. Isto pode ser justificado por vários motivos: 1) é um processo menos invasivo que a biópsia; 2) possui sensibilidade superior aos raios x comuns, podendo distinguir com mais precisão as diferentes densidades dos tecidos, apesar da dose de radiação ser relativamente alta; 3) não há sobreposição de estruturas (imagens), o que normalmente dificulta a avaliação das imagens radiográficas obtidas com radiografias periapicais comuns. Destas 8 lesões, 7 apresentavam-se com uma densidade maior, mais claras que os tecidos circunjacentes, indicando a presença de um granuloma periapical. Em apenas uma lesão, uma área bastante radiolúcida, ou seja, menos densa que os tecidos ao redor, representava uma cavidade cística.

Shrout et al.<sup>16</sup> (1993) propuseram em seu trabalho a identificação de diferenças radiométricas em granulomas e cistos periapicais através da análise da distribuição dos graus de cinza nas imagens radiográficas digitalizadas, o que é muito difícil nas radiografias periapicais comuns. Os autores partiram do princípio de que as diferenças biológicas entre os tecidos destes dois tipos de lesões resultam em diferenças nas densidades apresentadas por eles, demonstrando, nos resultados deste trabalho, que é perfeitamente possível diagnosticá-las corretamente por este método. Quando a lesão analisada apresentava-se com um revestimento epitelial e próximo à raiz de dentes desvitalizados era diagnosticada como um cisto periapical. Por outro lado, lesões que apresentavam apenas tecido conjuntivo contendo infiltrado inflamatório, sem o revestimento epitelial, eram diagnosticadas como granuloma periapical.

Já White et al.<sup>23</sup> (1994), utilizando-se de um grande número de amostras de imagens radiográficas digitalizadas, não encontraram diferenças significantes na densidade radiográfica de granulomas e cistos periapicais, sendo muito semelhante a distribuição dos graus médios de cinza nos dois casos. Além disto, os autores afirmaram não haver correlação direta entre a densidade da lesão e seu tamanho. Apenas consideraram que, na maioria dos casos estudados, a tendência era um tamanho maior nas lesões diagnosticadas pela análise microscópica como cistos.

## TRATAMENTO

O tratamento para ambos os tipos de lesões, ou seja, granulomas e cistos periapicais, é semelhante: intervenção endodôntica convencional, se for possível, ou, se esta já houver falhado, realizar extração do dente envolvido e uma correta curetagem na área periapical. Se houver remoção incompleta da lesão, deixando restos epiteliais, um cisto residual pode desenvolver-se. Em alguns casos, é possível a realização de um tratamento endodôntico, seguido por apicetomia e marsupialização da lesão. É aconselhado fazer a preservação após o tratamento, para assegurar seu sucesso. Cicatrizes fibrosas são comuns, principalmente quando há perda das duas lâminas corticais (Neville<sup>12</sup> 1995).

Alguns estudos sugerem que o tratamento endodôntico convencional seja, realmente, a melhor forma de curar ou de diminuir o tratamento da lesão periapical numa taxa entre 85% a 90%. Mas alguns cirurgiões ainda preferem a remoção cirúrgica de cistos, alegando uma segurança maior. Por outro lado, Abou-Rass & Bogen<sup>1</sup> (1998) citaram em seu trabalho, alguns pesquisadores que sugerem a antibióticoterapia para os casos de lesões periapicais, posto que estas são causadas por infecção bacteriana.

Solomon et al.<sup>17</sup> (1995) esclareceram em seu artigo a relação existente entre a doença periodontal e a pulpar, bem como qual seria a melhor forma de sanar o problema para recuperar a saúde bucal do paciente. Estas duas doenças estão intimamente ligadas, visto que, tanto o periodonto como a polpa dental possuem a mesma origem mesodérmica e conservam grande proximidade. A sugestão,

Tabela 1 - Espécies bacterianas encontradas em lesões periapicais com uma possível comunicação com a cavidade oral (C) e com nenhuma comunicação aparente (N).

ESPECIES	ANAERÓBICOS		ANAERÓBICOS FACULTATIVOS		AERÓBICOS	
	C	N	C	N	C	N
<b>COCCUS GRAM-POSITIVOS</b>						
<i>Streptococcus salivarius</i>			1			
<i>S. mitis</i>			1			
<i>S. mutans</i>			1			
<i>S. contellatus</i>			1			
<i>S. MG intermedius</i>			1			
<i>S. intermedius</i>	3			3		
<i>S. anginosus costellatus</i>			1	1		
<i>S. milleri</i>			1			
<i>S. sanguis II</i>			2	1		
Grupo F Beta-Streptococcus						1
<i>Staphylococcus hominis</i>						1
<i>S. auricularis</i>				1		
<i>S. epidermidis</i>			5	7		
<i>S. aureus</i>			1			
<i>S. capitis</i>			1	2		
<i>S. warneri</i>			1			
<i>Peptostreptococcus</i>	10	4				
<i>P. anaerobius</i>	1					
<i>P. magnus</i>	1					
<i>Gemella morbillorum</i>			1	1		1
<b>COCCUS GRAM-NEGATIVOS</b>						
<i>Viellonella parvula</i>	1	3				
<i>Moraxella osloensis</i>						1
<b>BACILOS GRAM-POSITIVOS</b>						
<i>Eubacterium lentum</i>	3					
<i>Actinomyces odontolyticus</i>	2	1				
<i>A. meyeri</i>		1				
<i>A. israeli</i>	2					
<i>Propionibacterium acnes</i>	4	4				1
<i>Corynebacterium species</i>						4
<i>C. pyogenes</i>						1
<i>Lactobacillus acidophilus</i>	1					
<i>L. casei</i>		1				
<i>Bacillus pumilus</i>						
<i>B. species</i>						
<i>Bifidobacterium</i>		1		1		
<b>BACILOS GRAM-NEGATIVOS</b>						
<i>Fusobacterium nucleatum</i>	8	5				
<i>F. necrophorum</i>	2					
<i>F. varium</i>	1					
<i>F. species</i>		1				
<i>Bacteroides intermedius</i>	6					
<i>B. gracilis</i>	4	3				
<i>B. melaninogenicus</i>	2	1				
<i>B. buccae</i>	4					
<i>B. oris</i>	1					
<i>B. distasonis</i>		1				
<i>B. porphomonas gingivalis</i>		1				
<i>B. fragilis</i>		1				
<i>B. loescheii</i>		1				
GRUPO CDC M-S		1				
<i>Pseudomonas aeruginosa</i>						1
<b>TOTAL</b>	<b>56</b>	<b>30</b>	<b>18</b>	<b>18</b>	<b>9</b>	<b>2</b>

neste estudo, seria, primeiramente, detectar o agente agressor responsável pelo desenvolvimento da lesão, e procurar remediar a situação. Se não for possível estabelecer um diagnóstico preciso, seria mais indicado, então, o tratamento endodôntico. Hidróxido de cálcio após a instrumentalização completa do canal radicular tem sido bem aceito como medicação intracanal, já que esta substância possui um bom efeito antibacteriano, antiinflamatório e proteolítico, inibindo a reabsorção e favorecendo a cicatrização local.

É muito comum o paciente apresentar a sensação de dor durante a instrumentalização do canal radicular de um dente associado a uma lesão principal. Isto não seria lógico, partindo do princípio de que as lesões periapicais não são innervadas, e estão associadas aos dentes desvitalizados. Porém, Lin & Skribner<sup>9</sup> (1990) encontraram uma forma

adequada de explicar porque esta dor pode ocorrer na prática odontológica: as lesões periapicais são innervadas. Portanto, se durante o tratamento endodôntico uma força maior for descuidadamente aplicada além do forame apical, nos tecidos periapicais inflamados, em um paciente não anestesiado, a sensação dolorosa ocorre. Também sugeriram que, devido à presença de neuropeptídeos locais, as fibras nervosas sensitivas presentes na lesão podem iniciar uma resposta neurogênica inflamatória. Fibras nervosas apresentando algumas alterações também foram detectadas em polpas dentais associadas a lesões periapicais. Desse modo, anestesiá-lo paciente que irá sofrer uma intervenção endodôntica torna-se essencial.

## ABSTRACT

*Among a wide range of periapical lesions*

*observed by the clinician, granuloma and cysts are the most common. In this way, the aim of this literature review was to identify the mechanisms of cysts and granuloma formation as well as to discuss the histological and radiographical characteristics of both lesions. In addition it was demonstrated some current diagnostic methods frequently used in dentistry associated with specific treatments. The basic knowledge concerning the general characteristics of every periapical lesions discussed in this paper should provide to the clinician possibility to understand the diagnostic methods as well as the specific treatments recommended by the literature.*

## KEYWORDS

*Granuloma; periapical diseases; endodontics.*

## REFERÊNCIAS BIBLIOGRÁFICAS

- 1- ABOU-RASS, M.; BOGEN, G. Microorganisms in closed periapical lesions. *Int. Endod. J.*, Oxford, v.31, n.1, p.39-47, Jan. 1998.
- 2- FARBER, PA. Scanning electron microscopy of cells from periapical lesions. *J. Endod.*, Baltimore, v.1, n. 9, p.291-294, Sept. 1975.
- 3- GÄRDNER, A.F. The odontogenic cyst as a potential carcinoma: a clinicopathologic appraisal. *J. Am. Dent. Assoc.*, v. 78, n. 4, p.746-755, Apr. 1969.
- 4- JANSON, F.J. et al. Development of periapical lesions. *Swed. Dent. J.*, Stockholm, v. 17, n.3, p. 85-93, Apr. 1993.
- 5- KOPPANG, H.S.; KOPPANG, R.; STOLEN, S.O. Identification of common foreign material in postendodontic granulomas and cysts. *J. Dent. Assoc. S. Afr.*, v.47, n.5, p.210-216, May 1992.
- 6- KROFELD, R. Histopathology of the teeth and their surrounding structures. 2<sup>nd</sup> ed. Philadelphia: Lea & Febiger, 1939. In: Wayne, B.E., et al. A Bacteriological and Histological Evaluation of 58 Periapical Lesions. *J. Endod.*, Baltimore, v.18, n.4, p.152-155, Apr. 1992.
- 7- KUC, I.; PETERS, E.; PAN, J. Comparison of clinical and histologic diagnosis in periapical lesions. *Oral Surg. Oral Med. Oral Pathol., Oral Radiol. Endod.*, St. Louis, v.89, n.3, p.333-337, Mar. 2000.
- 8- LANGELAND, K.; BLOCK, R.M.; GROSSMAN, L.I. A histopathologic and histobacteriologic study of 35 periapical endodontic surgical specimens. *J. Endod.*, Baltimore, v.3, p.8-23, Mar. 1977.
- 9- LIN, L.M.; SKRIBNER, J. Why teeth associated with inflammatory periapical lesions can have a vital response. *Clin. Prev. Dent.*, Philadelphia, v.12, n.1, p.3-4, Apr-May 1990.
- 10- MARTON, L.J.; KISS, C. Protective and destructive immune reactions in apical periodontitis. *Oral Microbiol. Immunol.*, Copenhagen, v.15, n.3, p.139-50, June 2000.
- 11- NAIR, R.P.N.; PAJAROLA, G.; SCHROEDER, H.E. Types and incidence of human periapical lesions obtained with extracted teeth. *Oral Surg. Oral Med. Oral Pathol. Oral Radiol. Endod.*, St. Louis, v.81, n.1, p.93-102, January 1996.
- 12- NEVILLE, B. W. *Oral and maxillofacial pathology*. Los Angeles: Ed. Saunders, 1995.
- 13- PRINGLE, G.A. et al. Langerhans' cell histiocytosis in association with periapical granulomas and cysts. *Oral Surg. Oral Med. Oral Pathol.*, St. Louis, v.74, n.2, p.186-92, Aug. 1992.
- 14- REISER, G.M.; NEVINS, M. The implant periapical lesion: etiology, prevention, and treatment. *Compend. Contin. Educ. Dent.*, Johannesburg, v.16, n.8, p.768-772, Aug. 1995.
- 15- SHAFFER, W.G. *Tratado de patologia bucal*. 4<sup>th</sup> ed. Rio de Janeiro: Guanabara Koogan, 1987.
- 16- SHROUT, M.K.; HALL, J.M.; HILDEBOLT, C.E. Differentiation of periapical granulomas and periapical cysts by digital radiometric analysis. *Oral Surg. Oral Med. Oral Pathol.*, St. Louis, v.76, n.3, p.356-361, Sept. 1993.
- 17- SOLOMON, C. et al. The endodontic - periodontal lesion: a rational approach to Treatment. *J. Am. Dent. Assoc.*, Chicago, v.126, n.4, p. 473-479, Apr. 1995.
- 18- STASHENKO, P.; WANG, C.Y. Characterization of bone resorptive mediators in active periapical lesions. *Proc. Finn. Dent. Soc.*, Helsinki, v.88, suppl. 1, p.427-432, Oct. 1992.
- 19- STOCKDALE, C.R.; CHANDLER, N.P. The nature of the periapical lesion - a review of 1108 cases. *J. Dent.*, Guildford, v.16, n.3, p.123-129, June 1988.
- 20- SUMMERS, L.; PAPADIMITRIOU, J. The nature of epithelial proliferation in apical granulomas. *J. Oral Pathol.*, St. Louis, v.4, n.16, p.32432-9, Dec. 1975.
- 21- TANI-ISHII, N. et al. Changes in the root canal microbiota during the development of rat periapical lesions. *Oral Microbiol. Immunol.*, Copenhagen, v.9, n.3, p.129-135, June 1994.
- 22- TROPE, S. et al. Differentiation of radicular cyst and granuloma using computerized tomography. *Endod. Dent. Traumatol.*, Copenhagen, v.5, n.2, p. 69-72, Apr. 1989.
- 23- WATERMAN, P.A. et al. Development of periapical lesions in immunosuppressed rats. *Oral Surg. Oral Med. Oral Pathol. Oral Radiol. Endod.*, St. Louis, v.85, n.6, p.720-725, June 1988.
- 24- WAYMAN, B.E. et al. A Bacteriological and Histological Evaluation of 58 Periapical Lesions. *J. Endod.*, Baltimore, v.18, n.4, p.152-155, Apr. 1992.
- 25- WHITE, S.C. et al. Absence of radiometric differentiation between periapical cysts and granulomas. *Oral Surg. Oral Med. Oral Pathol.*, Baltimore, v.78, n.5, p.650-654, Nov. 1994.

## ENDEREÇO PARA CORRESPONDÊNCIA:

Carlos Alberto de Souza Costa  
Departamento de Fisiologia e Patologia - Fac. Odontologia de Araraquara/Unesp - Lab. Patologia Experimental, 28  
Rua Humaitá, 1680, Centro - CP: 331 / CEP: 14.801-903 - Araraquara, SP, Brasil  
E-mail: casouza@foc.unesp.br - Fone/Fax: + (16) 201-6477 ou 6488