

Estudo da morfologia do canal radicular de pré-molares inferiores, por meio de tomografia cone-beam, na sub população brasileira

Guilherme Barrico COSTA¹; Aline Evangelista de SOUZA-GABRIEL²; Ricardo Gariba SILVA³; Ricardo Novak SAVIOLI⁴; Antonio Miranda da CRUZ-FILHO⁵

1 - Aluno de Graduação da FORP-USP; 2 - Professora Associada do Departamento de Odontologia Restauradora da FORP-USP; 3 - Professor Titular do Departamento de Odontologia Restauradora da FORP-USP; 4 - Professor Doutor do Departamento de Odontologia Restauradora da FORP-USP; 5 - Professor Titular do Departamento de Odontologia Restauradora da FORP-USP.

Resumo

Objetivo: O objetivo deste estudo foi determinar o número de raízes e a prevalência da configuração do canal radicular de pré-molares inferiores de acordo com a classificação de Vertucci, em uma subpopulação brasileira. Analisou-se ainda a influência do gênero e idade na configuração dos canais além da bilateralidade das variações anatômicas. **Material e método:** Foram avaliadas imagens de CBCT de 2.436 pré-molares inferiores de pacientes brasileiros, na faixa etária entre 15 e 82 anos, de ambos os gêneros. Os dados foram analisados estatisticamente e a correlação entre gênero, idade e configuração foi analisada usando teste de correlação de Spearman e Qui-quadrado. O teste de Main-Whitney foi usado para comparar os pares dentais. **Resultados:** Mais de 95% dos pré-molares inferiores tinham uma única raiz. A configuração do canal radicular mais comum foi a tipo I de Vertucci, com prevalência de 62,76% e 70,96% nos primeiros e segundos pré-molares inferiores com raiz única, respectivamente. A incidência das configurações tipos II, III, IV, V, VI, VII, VIII foi de 33,40% do total da amostra. A ocorrência de bilateralidade da mesma configuração foi identificada em 76,92% e 60,52% em primeiros e segundos pré-molares inferiores, respectivamente. No geral, não houve relação entre gênero e configuração, mas houve significância entre idade para os primeiros pré-molares ($p=0,0000$). **Conclusões:** Os primeiros pré-molares inferiores têm mais complexidade de canais radiculares do que os segundos pré-molares inferiores. Na subpopulação brasileira há prevalência de raiz única e configuração do canal radicular tipo I.

PALAVRAS-CHAVE: Tomografia computadorizada; Endodontia; Anatomia interna; Pré-molares inferiores.



Copyright © 2024 Revista
Odontológica do Brasil Central -
Esta obra está licenciada com uma
licença Atribuição-NãoComercial-
Compartilhável 4.0 Internacional
(CC BY-NC-SA 4.0)

Recebido: 12/03/24
Aceito: 31/03/24
Publicado: 03/07/24

DOI: 10.36065/robrac.v33i92.1755

AUTOR PARA CORRESPONDÊNCIA

Prof. Dr. Antonio Miranda da Cruz-Filho

Departamento de Odontologia Restauradora da Faculdade de Odontologia de Ribeirão Preto da Universidade de São Paulo
Av. do Café - Subsetor Oeste - 11 (N-11), Ribeirão Preto - SP, cep. 14040-904
E-mail: cruz@forp.usp.br

Introdução

O sucesso do tratamento endodôntico está diretamente associado à diminuição do contingente bacteriano, remoção de restos de tecido orgânico e inorgânico e preenchimento tridimensional do sistema de canais radiculares com material biocompatível¹. A dificuldade na obtenção dessa etapa está intimamente relacionada à complexidade anatômica do canal radicular². A falta de conhecimento e conscientização da anatomia interna e externa do dente e do canal radicular pode resultar na inaptidão para localizar e tratar todos os canais radiculares, comprometendo o sucesso do tratamento^{3,4}. O canal radicular não tratado pode resultar na presença persistente de microrganismos e tecido necrótico no interior do canal contribuindo para o aumento do índice de falha⁵. Os pré-molares é o grupo dental que apresenta a maior heterogeneidade anatômica em relação ao número de raízes e canais⁶. A literatura tem relatado a presença de até 4 raízes nos primeiros pré-molares inferiores e de até 3 raízes nos segundos, com configurações variáveis do canal radicular, como sistema de canais em forma de C⁷. A classificação da configuração interna do canal radicular elaborada por Vertucci⁸ (1984), colabora para o entendimento e tem sido amplamente utilizado para estudar a morfologia do canal radicular de vários dentes^{5,9}. Estudos revelam que a configuração do canal radicular pode variar de acordo com a etnia, idade e sexo^{7,9}. Nesse contexto, a população brasileira atual é bastante diversificada do ponto de vista genético e étnico sendo considerada uma das populações mais heterogêneas do mundo. Quatro principais grupos continentais constituídos de europeus, africanos, asiáticos e nativos americanos contribuíram geneticamente para a constituição dessa população⁹.

Diferentes metodologias foram utilizadas para avaliar a morfologia do canal radicular como: cortes vertical e transversal¹⁰, microscopia eletrônica de varredura¹¹, análise estereomicroscópica¹² e radiografias¹³. No entanto, esses métodos são limitados a dentes extraídos e podem danificar os espécimes¹⁴. Além disso,

a radiografia fornece apenas imagens bidimensionais de objetos tridimensionais, resultando em distorção e sobreposição^{15,16}. A tomografia computadorizada Cone-beam (CBCT) tem sido amplamente utilizada na investigação da morfologia do canal radicular por fornecer imagens de alta precisão em 2-dimensional e 3-dimensional da anatomia do canal radicular sem a necessidade de qualquer amostra, preparação ou destruição do dente¹⁷. Além disso, pode ser usado clinicamente o que permite a comparação “*in vivo*” da prevalência bilateral da morfologia do canal radicular e entre gêneros visto que a posição do dente e sujeitos do estudo são confiáveis¹⁸.

Relativamente, poucos estudos avaliaram a morfologia do canal radicular de primeiros e segundos pré-molares inferiores por meio da análise retrospectiva de um considerável número de imagens de CBCT “*in vivo*”. Assim, este estudo teve como objetivo analisar, por meio de imagens CBCT, o número de raízes e classificar a morfologia interna de primeiros e segundos pré-molares inferiores conforme a classificação de Vertucci⁸ (1984), em uma subpopulação brasileira.

Material e métodos

Seleção da amostra

Imagens de CBCT de primeiros pré-molares inferiores (PPMI) e segundos pré-molares inferiores (SPMI) foram coletadas de pacientes submetidos a tomografia computadorizada na Faculdade de Odontologia de Ribeirão Preto. Foram selecionados para o estudo 689 exames tomográficos do total de 2.388 exames. A amostra compreendeu imagens de primeiros e segundos pré-molares inferiores permanentes, com raízes totalmente desenvolvidas, sem reabsorção, e com boa qualidade e nitidez na área de interesse. Não foram incluídos no estudo dentes com tratamento endodôntico prévio, rizogênese incompleta, presença de retentores intrarradiculares e/ou coroas metálicas, ou ainda, quaisquer outros fatores que dificultassem a visualização.

Análise das imagens

Os exames foram obtidos por meio do aparelho Orthopantomograph OP300 (Instrumentarium Dental, Tuusula, Finlândia) com rotação de cabeça de 360°. Foram aplicados todos os padrões do fabricante, com parâmetros de exposição constantes: voltagem do tubo de 85 KVp, corrente de 8 mA e ponto focal 0,5 X 0,5 mm, com filtro total 3,52 mm de Al. A exposição foi a mínima necessária para a correta qualidade da imagem. Os dados obtidos foram armazenados no formato DICOM (digital imaging communication in medicine) e analisados com o auxílio do programa *RadiAnt DICOM Viewer 2020 5.5.1*, em um monitor de 14 polegadas (Inspiron 14R 5420, Dell Computadores do Brasil, Brazil), com resolução de 1366x768 pixels, em ambiente escuro. As raízes e canais radiculares foram observados em secções sagitais e axiais, com planos de 30 mm de largura e 0,5 mm de espessura. A navegação axial seguiu em cortes de 0.1mm/0.1mm de coronal para apical bem como de apical para coronal. Dois examinadores devidamente calibrados realizaram a análise das imagens. O coeficiente de Kappa foi utilizado para verificar o índice de concordância interexaminadores e intraexaminadores (valor de Kappa = 0,78).

Para o estudo foram analisados i) o número de raízes, ii) o número de canais iii) a configuração do canal com base na classificação de Vertucci⁸ (1984) (Figura 1), iv) taxa de ocorrência bilateral de variações anatômicas.

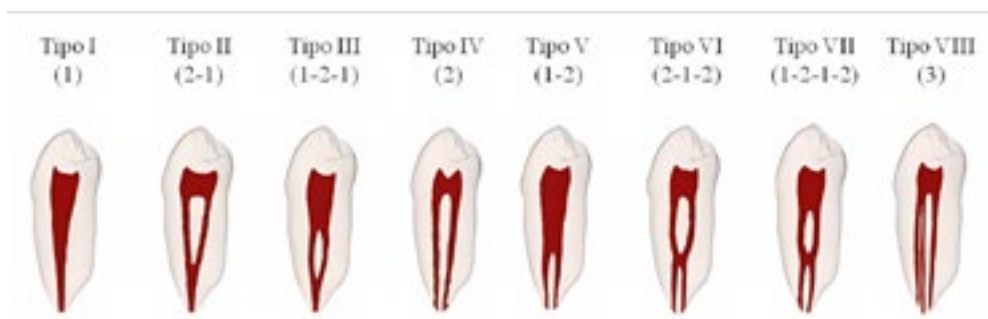


FIGURA 1 - Classificação da configuração do canal radicular de acordo com Vertucci

Os resultados observados foram inseridos em planilha Excel (Windows) desenvolvida para esta finalidade para a criação de um banco de dados, constando gênero do paciente, idade, número de canais e tipo de configuração.

Os dados foram analisados estatisticamente por meio do software Statistica versão 7 (SoftSat, São caetano do Sul, Brasil) com nível de confiança de 95%. Os testes de correlação de Spearman e Qui-quadrado foram usados para determinar se sexo, idade e dentes estavam correlacionados. O teste de Main-Whitney foi usado para comparar os pares dentais (determinando se os achados clínicos eram bilaterais).

Os resultados do índice Kappa são os seguintes: entre A e B = 0,78 (concordância substancial), entre A e A = 0,93 (concordância quase perfeita) e entre B e B = 0,82 (concordância substancial).

Resultados

Número de raízes no primeiro e segundo pré-molares inferiores

Dos 689 exames tomográficos foram obtidas 1.320 imagens de PPMI (759 do gênero feminino e 561 do gênero masculino) e 1.116 de SPMI (634 do gênero feminino e 482 do gênero masculino). Do total de PPMI, 1.262 (95,6%) apresentaram uma única raiz e 58 (4,4%) duas raízes. Entre os SPMI, 1.109 (99,4%) tinham uma raiz e 7 (0,6%), duas raízes (Tabela 1). Todos os dentes com duas raízes apresentaram um único canal em cada raiz.

Configuração do canal radicular dos pré-molares inferiores

A Tabela 2, mostra a incidência da configuração dos canais para os pré-molares inferiores com raiz única.

Segundo a classificação de Vertucci⁸ (1984), 62,76% dos primeiros pré-molares inferiores com raiz única foram categorizados como tipo I, 17,27% tipo II, 5,47 tipo III e 12,84 tipo V, enquanto 1,66% estavam distribuídos entre os tipos IV, VI, VII e VIII.

Dos segundos pré-molares inferiores com raiz única, 70,96% apresentaram configuração tipo I, 26,15% tipo II, 1,44% tipo V e 1,45% configurações do tipo III, IV (Tabela 2). Não houve configuração dos tipos VI, VII e VIII para esse grupo dental.

Correlação entre gênero e morfologia dos dentes

Do total de 689 exames analisados, 292 (42,38%) eram sujeitos do gênero masculino e, 397 (57,62%) sujeitos do gênero feminino.

Os primeiros pré-molares inferiores esquerdos ($p=1,1133$), bem como os segundos pré-molares inferiores esquerdos ($p=0,0524$) e direitos ($p=0,069$) não apresentaram correlação entre gênero e morfologia. No entanto a correlação foi observada nos primeiros pré-molares inferiores direitos ($p=0,0008$).

Correlação entre idade x morfologia dental

Cento e quarenta e seis (146) pacientes (21,19%) tinham idade entre 15 e 30 anos, 388 (56,31%) idade entre 31 e 60 anos e, 155 (22,50%) idade acima de 61 anos.

Os primeiros pré-molares inferiores apresentaram diferença entre os grupos ($p=0,0000$), enquanto não foi observado correlação idade/morfologia dental nos segundos pré-molares inferiores esquerdos ($p=0,5281$) e direitos ($p=0,8549$).

TABELA 1 - Número e porcentagem de raízes nos primeiros (PPM) e segundos pré-molares (SPM) inferiores conforme o gênero, feminino (F) e masculino (M)

Dente	Núm. raízes (%) (F)		Núm. raízes (%) (M)		Total
	1	2	1	2	
PPMD	371 (55,88)	13 (1,95)	265 (39,91)	15 (2,26)	664 (100)
SPMD	322 (56,29)	1 (0,17)	246 (43,01)	3 (0,53)	572 (100)
PPME	363 (55,33)	12 (1,83)	263 (40,10)	18 (2,74)	656 (100)
SPME	310 (56,98)	1 (0,18)	231 (42,47)	2 (0,37)	544 (100)
Total	1366 (56,08)	27 (1,11)	1005 (41,25)	38 (1,56)	2436 (100)

F, feminino; M, masculino; D, Direito; E, esquerdo

Ocorrência de simetria bilateral

Considerou-se simetria bilateral quando a configuração do canal dos dentes do lado esquerdo eram semelhantes aos do lado direito. Houve simetria bilateral nos primeiros pré-molares inferiores em 76,92% (530/689) ($p=0,6274$) dos pacientes analisados e nos segundos pré-molares em 60,52% (417/689) ($p=0,4630$).

TABELA 2 - Incidência da configuração dos canais radiculares de acordo com a classificação de Vertucci (n - %) nos primeiros e segundos pré-molares inferiores com raiz única, conforme o gênero

Classificação Vertucci	Dentes		PPMD		SPMD		PPME		SPME	
	M	F	M	F	M	F	M	F	M	F
	Tipo I (1)	141 (53,20)	260 (70,09)	171 (69,51)	237 (73,60)	143 (54,37)	248 (68,32)	154 (66,66)	225 (72,58)	
Tipo II (2-1)	49 (18,50)	59 (15,90)	63 (25,61)	82 (25,46)	52 (19,77)	58 (15,97)	64 (27,71)	81 (26,12)		
Tipo III (1-2-1)	21 (7,93)	12 (3,24)	3 (1,22)	1 (0,32)	23 (8,74)	13 (3,58)	4 (1,73)	3 (0,97)		
Tipo IV (2)	5 (1,88)	2 (0,53)	2 (0,82)	0 (0,00)	4 (1,53)	3 (0,83)	3 (1,30)	0		
Tipo V (1-2)	45 (16,98)	38 (10,24)	7 (2,84)	2 (0,62)	39 (14,83)	40 (11,02)	6 (2,60)	1 (0,33)		
Tipo VI (2-1-2)	1 (0,38)	0	0	0	1 (0,38)	1 (0,28)	0	0		
Tipo VII (1-2-1-2)	1 (0,38)	0	0	0	1 (0,38)	0	0	0		
Tipo VIII (3)	2 (0,75)	0	0	0	0	0	0	0		
Total	265 (100)	371 (100)	246 (100)	322 (100)	263 (100)	363 (100)	231 (100)	310 (100)		

PPMD – primeiro pré-molar direito; SPMD – segundo pré-molar direito; PPME – primeiro pré-molar esquerdo; SPME – segundo pré-molar esquerdo.

Discussão

O conhecimento da anatomia interna e externa do elemento dental é fundamental para o planejamento do tratamento endodôntico e prognóstico favorável. Assim, a proposta do presente estudo foi contribuir para o conhecimento da configuração do canal radicular de pré-molares inferiores, dente com a maior heterogeneidade anatômica⁶, de uma subpopulação do sudeste do Brasil. A análise baseou-se nas imagens tomográficas computadorizadas Cone Beam (CBCT) com necessidade de diferentes propósitos de diagnóstico, de 689 pacientes de ambos os sexos,

com idade entre 15-82 anos. A CBCT “*in vivo*” é uma ferramenta bastante útil e confiável além de ser um método não invasivo para avaliação da anatomia dentária interna e externa através da reconstrução de estruturas de modelos tridimensionais^{15,19}. A exposição foi a mínima necessária para a correta qualidade da imagem e nitidez na área de interesse.

Nesse estudo, a grande maioria dos primeiros (95,6%) e segundos (99,4%) pré-molares apresentaram uma única raiz. A alta prevalência de pré-molares com raiz única foi observada em diferentes populações como a chinesa (99,4%)²⁰, indiana (94%)²¹, chilena (99,46% dos primeiros pré-molares)²² e Tailandesa (98%)²³. A presença de duas raízes foi bastante baixa entre os pré-molares (2,67%), e não observamos dentes com 3 raízes. Trabalhos anteriores têm relatado incidência ainda menor de primeiros pré-molares com duas raízes (1,2%)⁵. Apesar de bastante baixa, a presença de 3 raízes nos primeiros pré-molares inferiores (0,3%) foi observada na população tailandesa²³, por meio de CBCT. Uma revista da literatura relata que a presença de 3 raízes no segundo pré-molar inferiores (0,1%) é extremamente rara. Essa variação de resultados em diferentes populações leva a necessidade de levantamento regionalizado, como o do presente estudo, para adequar os resultados à população local.

No geral, não encontramos relação entre gênero e morfologia dental com exceção dos primeiros pré-molares inferiores direitos, em contraste com levantamento realizado na população saudita que verificou associação entre gênero e número de raízes, bem como entre gênero e configuração do canal radicular²⁴. A discrepância dos resultados pode estar associada a etnia entre as populações, visto que a análise de ambos estudos foi por meio de CBCT.

Nossos resultados mostraram que a configuração Vertucci tipo I foi a mais prevalente entre os primeiros (60%) e segundos pré-molares inferiores (59,62%). Resultados semelhantes foram encontrados por Liu *et al.*²⁵ (2012), 65,2%, e por Dou *et al.*²⁰ (2017), 64,04%, ambos os estudos em primeiros pré-molares inferiores.

A configuração de Vertucci tipo II (2-1) observada no presente estudo (16,51% nos primeiros e 21,97% nos segundos pré-molares) parece ser uma característica mais prevalente na subpopulação brasileira. Esse tipo de configuração não foi encontrada em outras subpopulações como a colombiana e do sudoeste da china^{19,25}. No entanto, para esses povos, foram observadas configurações adicionais diferentes da classificação de Vertucci, descritas como tipos 1-3 e 1-2-3, principalmente, além de outras configurações^{19,25}.

Todas as variações anatômicas da classificação de Vertucci⁸ (1984), ainda que em baixa incidência, foram encontradas no presente estudo. A ocorrência das configurações tipos I (64,81%), II (20,85%), III e IV (4,06%), V (7,31%) e VI, VII, VIII (0,28%) nos pré-molares com raiz única destacam a anatomia complexa e variável desse grupo de dentes na subpopulação brasileira. As baixas frequências das configurações de Vertucci tipos III e VII (2% da amostra cada) foram relatadas em estudo anterior na população colombiana¹⁹, enquanto que Liu *et al.*²⁵ (2012) encontraram 2,6% para o tipo III e 0,9% para o tipo VII, na subpopulação chinesa.

Configurações dos tipos VI, VII e VIII podem representar maiores dificuldades para o clínico durante a intervenção endodôntica^{20,26}. Antes de conduzir o tratamento em pré-molares inferiores com morfologia complexa do canal radicular, é necessário avaliar as possíveis dificuldades e riscos para realizar um plano de tratamento adequado²⁷.

Nossos achados mostraram haver correlação entre a idade do paciente e a morfologia dental apenas para os primeiros pré-molares inferiores. A prevalência das configurações tipos III, IV, V, VI, VII e VIII foi maior nos primeiros pré-molares do que nos segundos. A deposição de dentina fisiológica que ocorre no decorrer da vida do indivíduo pode ter influenciado a configuração, promovendo a calcificação de ramificações do canal radicular, visto que a grande maioria dos exames tomográficos (78,81%) foram de pacientes na faixa etária de 31 a 82 anos.

Nesse estudo, tanto os primeiros pré-molares quanto os segundos pré-molares apresentaram prevalência significativa de bilateralidade quanto a configuração do canal radicular. Resultados semelhantes foram descritos por Thanaruengrong *et al.*²³ (2021), que encontraram 80,3% e 95,9% de aparência bilateral da mesma configuração do canal radicular de primeiros e segundos pré-molares inferiores, respectivamente. Diante da dificuldade na interpretação clínica do exame radiográfico o clínico deve considerar a possibilidade de antecipar a configuração do canal radicular no dente contralateral.

A classificação de Vertucci⁸ (1984) tem sido usada frequentemente nos estudos de anatomia interna do canal radicular dos diferentes grupos dentais^{9,19,25,28,29}. No entanto, essa classificação pode ser uma limitação do presente estudo, pois pode ser considerada incompleta para estudos da anatomia interna do dente¹⁹, tendo em vista que diferentes configurações têm sido relatadas na literatura^{19,25}. Imagens obtidas por meio do CBCT e micro-CT têm revelado configurações variadas que não constam na classificação de Vertucci⁸ (1984).

Conclusão

A anatomia interna dos pré-molares inferiores da subpopulação brasileira apresentou diversificação anatômica compatível com todas as classificações de Vertucci, com predominância de uma única raiz e configuração tipo I. A variabilidade e complexidade anatômica desse grupo de dentes deve ser considerada durante o planejamento e tratamento endodôntico, especialmente para os primeiros pré-molares inferiores. A configuração do canal radicular encontrada de um lado implica em grande possibilidade do dente contralateral apresentar configuração semelhante.

Agradecimentos

Os autores agradecem à Fundação de Amparo à Pesquisa do Estado de São Paulo (FAPESP) por financiar este estudo.

Referências

- 1 - Yoldas O, Yilmaz S, Atakan G, Kuden C, Kasan Z. Dentinal microcrack formation during root canal preparations by different niti rotary instruments and the self-adjusting file. *J Endod.* 2012; 38(2): 232-235.
- 2 - Hülsmann M, Peters OA, Dummer PMH. Mechanical preparation of root canals: shaping goals, techniques and means. *Endod topics.* 2005; 10(1): 30-76.
- 3 - Vertucci FJ. Root canal anatomy of the human permanent teeth. *Oral Surg Oral Med Oral Pathol.* 1984; 58(5): 589-599.
- 4 - Cantatore G, Berutti E, Castellucci A. Missed anatomy: frequency and clinical impact. *Endod Top.* 2005; 15(1): 3-29.
- 5 - Wu D, Hu DQ, Xin BC, Sun DG, Ge ZP, Su JY. Root canal morphology of maxillary and mandibular first premolars analyzed using cone-beam computed tomography in a Shandong Chinese population. 2020; 99(20): e20116.
- 6 - Corbella S, Baruffaldi M, Perondi I, Taschieri S. Cone-beam computed tomography investigation of the anatomy of permanent mandibular premolars in a cohort of Caucasians. *J Investig Clin Dent.* 2018; 10(1): e12373.
- 7 - Cleghorn BM, Christie WH, Dong CCS. The root and root canal morphology of the human mandibular second premolar: a literature review. 2007; 33(9): 1031-1037.
- 8 - Vertucci FJ. Root canal anatomy of the human permanent teeth. *Oral Surg Oral Med Oral Pathol.* 1984; 58(5): 589-99.
- 9 - Mantovani VO, Souza-Gabriel AE, Silva RG, Savioli RN, Sousa-Neto MD, Cruz-Filho AM. Analysis of the mandibular molars root canals morphology. Study by computed tomography. *Braz Dent J.* 2022; 33(5):1-8.
- 10 - Khedmat S, Assadian H, Saravani AA. Root canal morphology of the mandibular first premolars in an Iranian population using cross-sections and radiography. *J Endod.* 2010; 36(2): 214-217.
- 11 - Siqueira Junior JF, Pérez AR, Marceliano-Alves MF, Provenzano JC, Silva SG, Pires FR, Vieira GCS, *et al.* What happens to unprepared root canal walls? A correlative analysis using micro-computed tomography and histology/scanning electron microscopy. *Int Endod J.* 2018; 51(5): 501-508.
- 12 - Moradi S, Gharechahi M, Bonyadimanesh F. Influence of two preparation techniques on transportation of simulated type ii root canals. *Iran Endod J.* 2018; 13(3): 385-389.
- 13 - Jesus SF, Cohenca N, Romualdo PC, Nelson-Filho P, Queiroz AM, Souza-Neto MD, Paula-Silva FWG, Silva LAB. Radiographic and immunohistochemical evaluation of root canal treatment using different irrigation systems. *Braz Dent J.* 2019; 30(2): 123-132.

- 14 - Lu TY, Yang SF, Pai SF. Complicated root canal morphology of mandibular first premolar in a Chinese population using the cross section method. *J Endod.* 2006; 32(10): 932-936.
- 15 - Zhang D, Chen J, Lan G, Li M, An J, Wen X, Liu L, *et al.* The root canal morphology in mandibular first premolars: a comparative evaluation of cone-beam computed tomography and micro-computed tomography. *Clin Oral Invest.* 2017; 21(4): 1007-1012.
- 16 - Mazzi-Chaves JF, Silva-Sousa YTC, Leoni GB, Silva-Sousa AC, Estrela L, Estrela C, Jacobs R, Sousa-Neto MD. Micro-computed tomographic assessment of the variability and morphological features of root canal system and their ramifications. *J Appl Oral Sci.* 2020; 7(28): e20190393.
- 17 - Felsypremila G, Vinothkumar TS, Kandaswamy D. Anatomic symmetry of root and root canal morphology of posterior teeth in an Indian subpopulation using cone-beam computed tomography: aretrospective study. *Eur J Dent.* 2015; 9(4): 500-507.
- 18 - Kim SY, Kim BS, Woo J, Kim Y. Morphology of mandibular first molars analyzed by cone-beam computed tomography in a Korean population: variations in the number of roots and canals. *J Endod.* 2013; 39(12): 1516-1521.
- 19 - Moreno JO, Duarte ML, Marceliano-Alves MF, Alves FRF, Siqueira Junior JF, Provenzano JC. Micro-computed tomographic avaluation of root canal morphology in mandibular first premolars from a Colombian population. *Acta odontol Latinoam.* 2021; 34(1): 50-55.
- 20 - Dou L, Li D, Xu T, Tang Y, Yang D. Root anatomy and canal morphology of mandibular first premolars in a Chinese population. *Sci Rep.* 2017; 7(1): 750.
- 21 - Singh S, Pawar M. Root canal morphology of south asian Indian mandibular premolar teeth. *J Endod.* 2014; 40(9): 1338-1341.
- 22 - Sierra-Cristancho A, Gonsález-Osuna L, Poblete D, Cafferata EA, Carvajal P, Lozano CP, Vernal R. Micro-tomographic characterization of the root and canal system morphology of mandibular first premolars in a Chilean population. *Sci Rep.* 2021; 11(1):93.
- 23 - Thanaruengrong P, Kulvitit S, Navachinda M, Charoenlarp P. Prevalence of complex root canal morphology in the mandibular first and second premolars in Thai population: CBCT analysis. *BMC Oral Health.* 2021; 21(1): 449.
- 24 - Alfawaz H, Alqedairi A, Al-Dahman YH, Al-Jebaly AS, Alnassar FA, Alsubait S, Allahem Z. Evaluation of root canal morphology of mandibulçar premolars in a Saudi population using cone beam computed tomography: a restropective study. *Saudi Dent J.* 2019; 31(1): 137-142.
- 25 - Liu N, Li X, Liu N, Ye L, An j, Nie X, Liu L, *et al.* A micro-computed tomography study of the root canal morphology of the mandibular first premolar in a population from southwestern China. *Clin Oral Investig.* 2012; 17(3): 999-1007.

- 26** - Ordinola-Zapata R, Bramante CM, Villas-Boas MH, Cavenago BC, Duarte MH, Versiani MA. Morphologic micro-computed tomography analysis of mandibular premolars with three root canals. *J Endod.* 2013; 39(9): 1130-1135.
- 27** - Liang CY, Chen WX. Diversity of root canal morphology in mandibular first premolars and its clinical strategies. *Zhonghua Kou Qiang Yi Xue Za Zhi.* 2023; 58(1): 92-97.
- 28** - Mashyakh M, Awawdeh M, Abu-Melha A, Alotaibi B, AlTuwaijri N, Alazzam N, Almutairi R, *et al.* Anatomical evaluation of root and root canal configuration of permanent maxillary dentition in the population of the Kingdom of Saudi Arabia. *Biomed Res Int.* 2022; 15: 3428229.
- 29** - Mufadhhal AA, Madfa AA. The morphology of permanent maxillary first molars evaluated by cone-beam computed tomography among a Yemeni population. *BMC Oral Health.* 2023; 23(1): 46.

Root canal morphology of mandibular premolars based on cone-beam tomography in a population from southeastern Brazil

Abstract

This study sought to determine the number of roots and the prevalence of root canal configuration in mandibular premolars according to Vertucci classification in a Brazilian subpopulation. The influence of gender and age on canal configuration as well as the bilaterality of anatomical variations were analyzed. Materials and methods: Cone-beam computed tomography images of 2,436 mandibular premolars from Brazilian patients, aged 15–82 years, of both genders, were evaluated. The data were analyzed statistically, and the correlation between gender, age, and setting was examined using Spearman's correlation and chi-square tests. The Mann–Whitney test was used to compare the tooth pairs. Results: More than 95% of the mandibular premolars had a single root. The most common root canal configuration was Vertucci type I, with a prevalence of 62.76% and 70.96% in single-rooted mandibular first and second premolars, respectively. The incidence of type II, III, IV, V, VI, VII, and VIII configurations together accounted for 33.40% of the total sample. Bilaterality of the same configuration was identified in 76.92% and 60.52% of mandibular first and second premolars, respectively. Overall, gender and configuration were not correlated. However, age and configuration of the first premolars were significantly correlated ($p=0.0001$). Conclusions: Root canal complexity is greater for mandibular first than second premolars. The data obtained in this study revealed complex root morphology with high prevalence of single-rooted teeth and type I root canal configuration.

KEYWORDS: Computed tomography; Endodontics; Internal anatomy; Mandibular premolars.

Como citar este artigo

Costa GC, Souza-Gabriel AE, Silva RG, Savioli RN, Cruz-Filho AM. Estudo da morfologia do canal radicular de pré-molares inferiores, por meio de tomografia cone-beam, na sub população brasileira. Rev Odontol Bras Central 2024; 33(92): 102-115. DOI: 10.36065/robrac.v33i92.1755