

O uso do protetor facial individualizado no futebol como auxílio na resolução de fratura nasal: relato de caso

Luiz Felipe Rodrigues SIQUEIRA¹; Ângelo Caetano Rodrigues Mathias PEREIRA²; Bruno Felipe FERNANDES³; Carlos BANDEIRA JÚNIOR⁴; Marya Eduarda Cardoso VALENTE⁵; Crisnicaw VERÍSSIMO⁶

1 - Especialista em Odontologia do Esporte. Discente de pós-graduação em Odontologia, Programa de Pós-Graduação em Odontologia da Universidade Federal de Goiás, Goiânia, Goiás. (luizf3lipe@hotmail.com); **2** - Discente de graduação em Odontologia da Universidade Federal de Goiás, Goiânia, Goiás. (mathiasangelo4@gmail.com); **3** - Discente de graduação em Odontologia da Universidade Federal de Goiás, Goiânia, Goiás. (bfelipef35@gmail.com); **4** - Coordenador do curso de Odontologia, Universidade Salgado de Oliveira Filho, Goiânia, Goiás. (contato@bandeiradodontologiagoiania.com.br); **5** - Discente de graduação em Odontologia da Universidade Salgado de Oliveira Filho, Goiânia, Goiás. (maryaeduardaodontologia@hotmail.com); **6** - Professor Adjunto da Faculdade de Odontologia da Universidade Federal de Goiás. Área de Dentística e Materiais Odontológicos. Professor do Programa de Pós-graduação em Odontologia da Universidade Federal de Goiás. (crisnicaw.verissimo@ufg.br).

Resumo

Traumas orofaciais são prevalentes em práticas esportivas. Os traumas na região nasal são os mais frequentes no futebol e o processo de reparo ósseo deve ser respeitado, podendo afastar o atleta de suas funções. Nesse sentido, o protetor facial individualizado é aliado na proteção da área lesionada proporcionando retorno precoce. O objetivo desse estudo foi relatar o manejo do caso clínico de um atleta de futebol que sofreu fratura nasal associado a confecção de protetor facial individualizado de Etileno-Vinil Acetato (EVA). Paciente JGBM, sexo masculino, 17 anos, jogador de futebol, relatou um acidente durante o treino. Foi realizado o pronto-atendimento de urgência no local e uma fratura nasal foi confirmada pela equipe médica. Após avaliação médica e conduta, foi indicada a utilização de um protetor facial individualizado. O dispositivo foi confeccionado com placas de EVA com 4mm e reforço realizado nos ossos nasal e frontal. Foram realizados todos os ajustes relacionados ao conforto e visão periférica, e as instruções de uso, armazenamento e limpeza fornecidas. O paciente seguiu em acompanhamento pelo período de 90 dias e realizou os procedimentos cirúrgicos de Septoplastia e Adenoidectomia. O uso do protetor facial individualizado para atleta que sofreu fratura nasal, é um método de proteção eficiente, uma vez que auxilia na recuperação da lesão e reduz o tempo de afastamento dos treinamentos e competições, garantindo que o atleta volte de forma segura, confortável e sem prejuízos a sua performance.

PALAVRAS-CHAVE: Traumatismos faciais; Osso nasal; Equipamento de proteção; Retorno à prática esportiva; Futebol.



Copyright © 2024 Revista Odontológica do Brasil Central - Esta obra está licenciada com uma licença Atribuição-NãoComercial-Compartilhável 4.0 Internacional (CC BY-NC-SA 4.0)

Recebido: 28/09/23
Aceito: 04/01/24
Publicado: 15/03/24

DOI: 10.36065/robrac.v33i92.1706

AUTOR PARA CORRESPONDÊNCIA

Prof. Dr. Crisnicaw Veríssimo

Endereço: Faculdade de Odontologia da Universidade Federal de Goiás. Avenida Universitária, s/n - Setor Leste Universitário, Goiânia - GO, 74605-020.
E-mail: crisnicaw.verissimo@ufg.br

Introdução

O aumento do número de traumas orofaciais vem crescendo devido à popularidade dos esportes de contato, sendo mais prevalente em homens¹⁻⁴. As lesões esportivas representam de 6 a 33% dos traumas orofaciais em nossa sociedade⁵. Nesse contexto, os desdobramentos destas lesões tendem a ocasionar sérios danos físicos, estéticos, psicológicos e funcionais^{6,7}.

Os atletas profissionais apresentam maior envolvimento em traumas orofaciais do que atletas amadores, provavelmente pela maior intensidade nos treinamentos, jogos e competições¹. Dentre as causas mais comuns estão as lesões geradas por colisão com outro jogador (75,3%)⁸. Estima-se que praticantes de esportes de contato físico possuem 33 a 56% mais chances de sofrer lesões nas estruturas orofaciais do que atletas de outros esportes sem contato físico^{2,9}.

O futebol contribui para esses altos índices visto que é um esporte extremamente popular no mundo¹⁰, principalmente no Brasil. Estatísticas demonstram que a prática do futebol é responsável por 5% a 59% das fraturas faciais relacionadas ao esporte^{11,12}. A extrema exposição e a falta de proteção da face dos jogadores de futebol, acarretam lesões graves no complexo maxilofacial que podem necessitar de internações hospitalares e procedimentos cirúrgicos invasivos¹³. Cerulli *et al.*¹⁴ (2002) examinou diversos casos de traumas orofaciais ligados ao esporte, que necessitaram de intervenção operatória, durante 5 anos, e constatou que o futebol era responsável por 73,9% dos casos.

As fraturas orofaciais mais comuns são dos ossos nasais, zigomáticos, mandíbula e maxila¹⁵⁻¹⁷. Um estudo de coorte retrospectivo realizado nos EUA demonstrou que a região mais comum foi a nasal (75,1%), sendo 39% dos acidentes frutos do choque cabeça-cabeça e bem frequente nas populações abaixo dos 18 anos (66,9%)¹⁸. O osso nasal é projetado para frente e se encontra na zona vulnerável e área mais exposta da face, por isso é uma das regiões mais acometidas por acidentes esportivos^{13,19}.

Para solução de fraturas do osso nasal, o mesmo deve ser imobilizado durante o processo de cicatrização, o que pode afastar o atleta de seus treinamentos e competições por um longo período. De maneira geral, o afastamento pode impactar negativamente na carreira de um atleta e causar prejuízos financeiros à equipe²⁰⁻²⁴. Nessa perspectiva, alguns atletas tendem a retornar precocemente ou até mesmo evitam o tratamento, afim de evitarem prejuízos à sua performance devido ao período de afastamento. No entanto, o retorno antecipado de um atleta com trauma orofacial está associado ao risco de trauma secundário na região lesionada, que pode transformar um caso simples em uma situação mais complexa, aumentando o tempo de recuperação, e consecutivamente influenciando mais ainda no condicionamento físico e desempenho do atleta^{25,26}. O grande desafio após o trauma orofacial é possibilitar ao atleta continuidade da prática de suas atividades físicas durante o período de cicatrização de forma segura para a área lesionada²³. E, sendo assim, o protetor facial pode ser um grande aliado na proteção do local lesionado e um método eficaz no auxílio ao retorno mais precoce do atleta à sua prática esportiva²⁷.

Os protetores faciais individualizados são feitos sob medida e usados após fraturas faciais para proteger e prevenir lesões recorrentes durante o período cicatricial²⁸. Atuam como uma barreira física e distribuem as tensões geradas pelo impacto as estruturas de suporte e tecidos circundantes²⁸.

O material utilizado para confecção do protetor facial individualizado deve ter características mecânicas específicas para absorver e dissipar as tensões geradas (Capacidade de absorção de choques)¹⁹. Dentre os materiais utilizados para a confecção deste dispositivo de segurança, o Etileno-Vinil Acetato (EVA) apresenta vantagens como a conformação em baixa temperatura, facilidade de manuseio, reprodutibilidade, coesão satisfatória entre as camadas, transparência e baixo custo²⁹. Além disso, as placas de EVA absorvem o impacto redistribuindo as forças e diminuindo a tensão gerada³⁰⁻³².

Nessa perspectiva, o presente estudo tem o objetivo de relatar um caso clínico de um atleta de futebol que sofreu fratura nasal sem necessidade de redução cirúrgica para questões funcionais associado à confecção de protetor facial individualizado para que o atleta retornasse precocemente as suas atividades de treinamento e competição, mesmo que em período de cicatrização óssea, de forma segura.

Relato de caso

Paciente JGBM, sexo masculino, 17 anos, jogador de futebol das categorias de base do Bela Vista FC (Goiânia, Goiás, Brasil) na categoria sub-17 procurou atendimento com o cirurgião-dentista do clube com suspeita de fratura nasal. O paciente relatou que sofreu um choque contra a cabeça de seu companheiro de equipe na disputa por uma bola aérea durante o treino. O cirurgião-dentista, especialista em Odontologia do Esporte, realizou o pronto-atendimento de urgência promovendo hemostasia e averiguando a possível suspeita de fratura nasal. Por conta da sintomatologia dolorosa presente e palpação sugerindo fratura nasal, foi solicitado ao paciente que procurasse o pronto-socorro médico de imediato.

Em função da participação em uma partida pelo Campeonato Goiano sub-17, o paciente decidiu não comparecer ao serviço médico por receio de não disputar a partida seguinte, dois dias após o acidente, postergando a visita ao médico para uma semana pós-trauma. No exame clínico, o paciente já apresentava hematoma periorbital, sintomatologia dolorosa e edema (Figura 1A e B). O paciente seguiu com os treinamentos e a competição de forma normal, correndo sérios riscos a sua integridade física e possível aumento da complexidade do caso.

Na consulta médica, foram solicitados exames complementares de Tomografia Computadorizada (Figuras 2A - E) em que foi confirmada a fratura nasal, porém em período avançado de cicatrização óssea, provavelmente devido ao tempo decorrido

do trauma e consulta médica. O paciente compareceu a dois médicos, um especialista em ortopedia e outro especialista em medicina esportiva, sendo que os dois concordaram que o processo de cicatrização já se encontrava em estado avançado e que o atleta deveria realizar o uso das medicações: Alektos® 20mg (1x ao dia durante 15 dias), Predsim® 20mg (12/12 horas durante 05 dias) e lavar de forma abundante todo o coágulo presente com Nasonex® (aplicar 1 jato de 12/12 horas durante 30 dias) e Sorine Jet® (Aplicar 2 jatos 3/5x ao dia). Além disso, a equipe médica concluiu que o procedimento de redução cirúrgica da lesão só seria necessário para questões estéticas, visto que a funcionalidade não havia sido afetada. Ademais, foi solicitado a utilização de uma máscara de proteção facial afim de proteger a área lesionada, evitando novas fraturas e possibilitando retorno aos treinamentos com segurança.

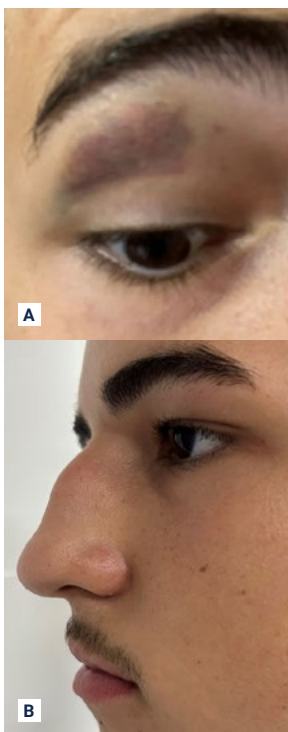

FIGURA 1 - Aspecto clínico após 7 dias do trauma facial. **(A)** Hematoma periorbital; **(B)** Edema nasal.

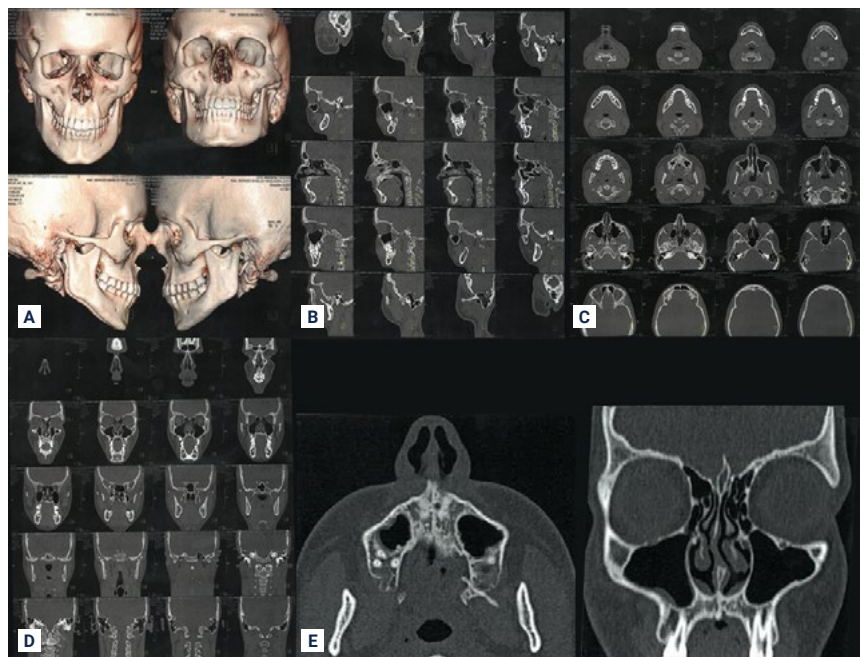


FIGURA 2 - Exames de imagem. **(A)** Reconstrução 3D da face; **(B)** TCFC sagital; **(C)** TCFC axial 1; **(D)** TCFC coronal; **(E)** TCFC da face.

Paciente, portanto, compareceu a clínica da Universidade Salgado de Oliveira Filho (UNIVERSO) na Liga Acadêmica Goiana de Odontologia do Esporte (LAGOE) para confecção de um protetor facial individualizado (Figura 3A - C). O Termo de Consentimento Livre e Esclarecido (TCLE) foi assinado pela responsável e pelo paciente. A técnica utilizada para confecção do protetor facial individualizado respeitou o protocolo descrito abaixo, de acordo com parâmetros de confecção estabelecidos pela literatura ^{33,34}.



FIGURA 3 - Fotos iniciais. (A) Vista lateral esquerda; (B) Vista frontal; (C) Vista lateral direita.

Para a obtenção do modelo de estudo foram realizados os seguintes procedimentos divididos por etapas de execução: Etapa 1 - Registro fotográfico inicial com intuito de estudar o caso e certificação final da área a ser protegida pelo protetor facial individualizado (Figura 4A); Etapa 2 - Delimitação da área a ser protegida pelo protetor facial individualizado com caneta retroprojetora na cor vermelha, respeitando as áreas de osso nasal, frontal e zigomático. Assim como, aplicação de vaselina com dedo nas regiões com pelos (Figura 4B); Etapa 3 - Manipulação de 10 porções (70g) de alginato Hydrogum (hidrocolóide irreversível) (Zhermack, Badia Polesine, RO, Itália) em 150ml de água proporcionados de acordo com o conjunto medidor específico, divididos em duas cubas de borracha com espátula plástica e aplicação na região a ser moldada (Figura 4C); Etapa 4 - Aproveitando o fim do processo de geleificação do alginato, imediatamente após sua aplicação na face, foram criadas retenções com gazes

úmidas em toda a extensão de aplicação do alginato para acomodação posterior do gesso (Figura 4D); Etapa 5 – Manipulação de 14 porções (100g) de gesso pedra Tipo III (Asfer, São Paulo, Brasil) em 37ml de água proporcionados de acordo com as instruções do fabricante e acomodação sobre o conjunto alginato e gazes (Figura 4E); Etapa 6 - Remoção cuidadosa da moldagem após 45 minutos do tempo de presa do gesso, respeitando as recomendações do fabricante (Figura 4F); Etapa 7 - Averiguação do aspecto final da moldagem da face, observando se houve a cópia da região de interesse para confecção do modelo de trabalho (Figura 4G); Etapa 8 - Vazamento do molde com gesso pedra tipo III (Asfer, São Paulo, Brasil) promovendo um modelo espesso e livre de bolhas com auxílio de vibrador de gesso Vibramaxx Gold Line (Essence Dental, São Paulo, Brasil) (Figura 4H); Etapa 9 – Remoção cuidadosa do modelo de trabalho, observando se houve a cópia da face do paciente, inclusive com a observação da fotografia inicial realizada (Figura 4I); Etapa 10 - Realização do recorte do modelo para obtenção do modelo de trabalho final para confecção do protetor facial individualizado (Figura 4J).

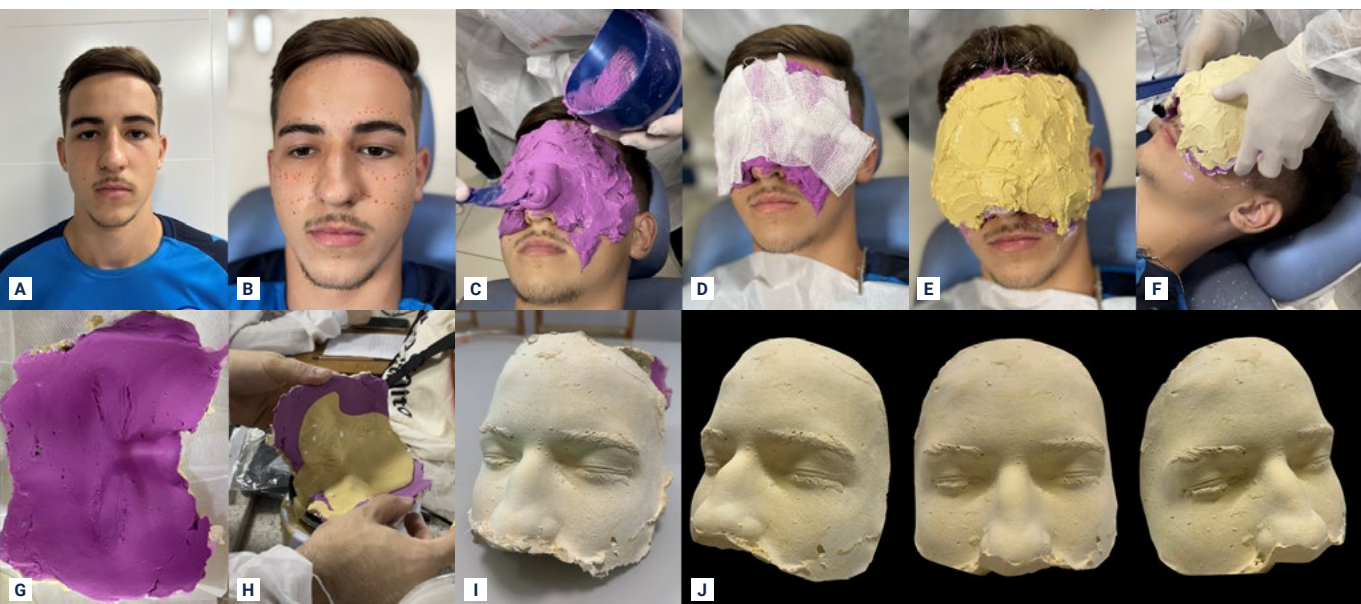


FIGURA 4 - Protocolo de obtenção do modelo de estudo. **(A)** Registos fotográficos iniciais; **(B)** Delimitação da área do protetor facial individualizado e aplicação de vaselina; **(C)** Aplicação de alginato na região a ser moldada; **(D)** Colocação de gazes afim de criar retenção ao gesso; **(E)** Acomodação do gesso; **(F)** Remoção da moldagem facial; **(G)** Aspecto final do molde obtido; **(H)** Vazamento do molde com gesso; **(I)** Remoção do modelo; **(J)** Aspecto final após o recorte do modelo.

A partir do modelo de trabalho, foi realizada a confecção do protetor facial individualizado: Etapa 1 – Delimitação no modelo de trabalho da área a ser ocupada pelo protetor facial individualizado com caneta retroprojetora na cor preta, respeitando as áreas de osso nasal, frontal e zigomático, além das aberturas laterais de forma a não prejudicar a visão periférica do atleta (Figura 5A); Etapa 2 – Limpeza das placas de EVA (130mm x 130mm x 4mm) e da mão do operador com gazes e álcool 70% Itajá (Protelimp, São Paulo, Brasil) (Figura 5B); Etapa 3 – Termoplastificação a uma distância de 5cm das placas de EVA, acima de uma placa de vidro afim de proporcionar a união entre elas com soprador térmico (Vonder, Paraná, Brasil) acoplado a um bocal plano, em temperatura de 550°C e por aproximadamente 1 minuto e 30 segundos (Figura 5C); Etapa 4 – Utilização plástico de silicone (36 cm x 13 cm; 400g) e pressão digital de um indivíduo de aproximadamente 80kg, para união das placas de EVA, objetivando uma placa continua que englobe toda a área de interesse da face a ser protegida (Figura 5D); Etapa 5 – Verificação visual e tátil do aspecto final de união das placas de EVA (Figura 5E); Etapa 6 – Termoplastificação a uma distância de 5cm das placas no modelo a ser trabalhado, pelo período contínuo de 2 minutos percorrendo toda a extensão das placas de EVA até que elas obtenham um aspecto brilhoso (Figura 5F); Etapa 7 – Adaptação das placas de EVA com soprador térmico e pressão digital utilizando plástico silicone, de forma a moldar fielmente o modelo de trabalho visando a cópia da face (Figura 5G); Etapa 8 – Recorte do protetor facial individualizado respeitando os limites da área delimitada anteriormente com tesoura reta afiada (Vonder, Paraná, Brasil) e tesoura reta de ponta íris (Golgran, São Paulo, Brasil) (Figura 5H); Etapa 9 – Termoplastificação com soprador térmico e aplicação de pressão digital com plástico silicone da camada de reforço com placa de EVA dividida ao meio (130mm x 65mm x 4mm) realizada na área do osso nasal e frontal (Figura 5I); Etapa 10 – Acabamento e polimento das áreas de recorte com broca de tungstênio Minicut (Edente, Heidelberg,

Alemanha) e escovas Scotch Brith nas granulções grossa, média e fina (American Burrs, Santa Catarina, Brasil), objetivando que as superfícies fiquem lisas para promoção de conforto e estética ao protetor facial (Figura 5J); Etapa 11 – Termoplastificação final com soprador térmico de forma a renovar o brilho, além de verificação do aspecto final e da adaptação ao modelo de trabalho (Figura 5K); Etapa 12 – Perfurações laterais nas porções superiores e inferiores para adaptação de tiras elásticas com velcro, afim de corrigir os limites de ajuste pericraniano e fornecimento de estabilidade durante a prática esportiva (Figura 5L).



FIGURA 5 - Protocolo laboratorial de confecção do protetor facial individualizado. (A) Delimitação da área a ser ocupada pelo protetor facial individualizado; (B) Limpeza das placas e da mão do operador; (C) Termoplastificação para união de placas de EVA; (D) União por pressão digital; (E) Aspecto final após a união das placas de EVA; (F) Termoplastificação no modelo de gesso; (G) Aspecto final após termoplastificação e pressão digital; (H) Recorte do protetor facial; (I) Termoplastificação e acomodação da camada de reforço; (J) Acabamento e polimento; (K) Aspecto final; (L) Adaptação das tiras elásticas com velcro.

O material de escolha foram placas de 4mm de Etileno-Vinil Acetato (Essence dental, São Paulo, Brasil) e o reforço foi realizado na região do osso nasal e frontal. O protetor facial foi confeccionado por um cirurgião-dentista, especialista em Odontologia do Esporte, em parceria com a LAGOE e o Laboratório Athletah Lab – Protetores bucais e faciais individualizados.

Foram realizados todos os ajustes necessários relacionados ao conforto e visão periférica para o atleta, e as instruções de uso, armazenamento e limpeza foram fornecidas (Figura 6A-C). O primeiro uso foi acompanhado pelo cirurgião-dentista e não foram necessários ajustes (Figuras 7A-D).

O paciente seguiu em acompanhamento pelo período de 90 dias e já realizou o procedimento cirúrgico de Septoplastia (re-centralização do septo nasal) e Adenoidectomia (remoção das Adenóides) para correção estética e redução de possível prejuízo funcional para o processo de respiração do atleta.

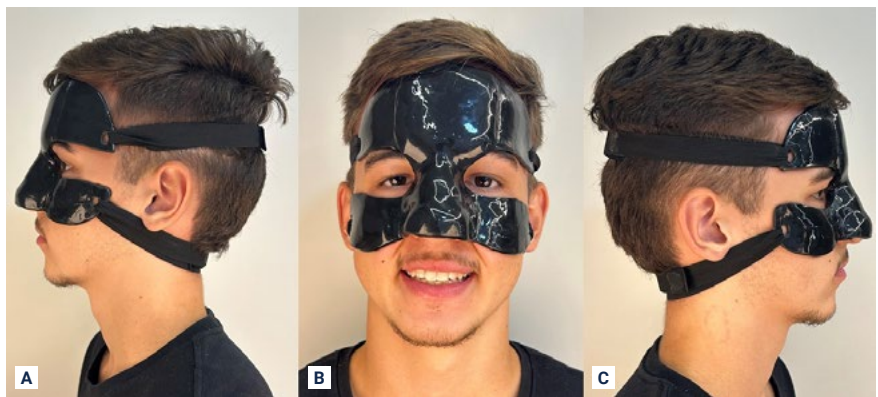

FIGURA 6 - Protetor facial individualizado. (A) Vista lateral esquerda; (B) Vista frontal; (C) Vista lateral direita.



FIGURA 7 - Treinamento 30 dias decorridos do trauma. (A) Disputa de bola; (B) Período de adaptação ao uso; (C) Conforto de utilização do protetor; (D) Sequência de demonstração de controle de bola normal.

Discussão

Os traumatismos orofaciais infelizmente fazem parte da rotina dos atletas durante a prática esportiva. E essas lesões são um grande desafio para a saúde pública devido ao seu alto número de ocorrências e porque seu tratamento requer um longo tempo de recuperação^{35,36}. E se tratando do futebol, um esporte dinâmico, os altos índices de traumatismos orofaciais e dentários são extremamente preocupantes tanto para a saúde quanto para performance dos atletas. E pensando em performance, estudos demonstram que um atleta lesionado tem prejuízos exponenciais para o seu condicionamento físico, podendo desenvolver até mesmo depressão, o que pode prejudicar ainda mais a sua recuperação física^{21,22}. Deixando claro o quanto lesões orofaciais merecem cuidados preventivos e de cuidados com a recuperação.

Em casos de fraturas orofaciais, geralmente os atletas não precisam de algum tipo de tratamento pós-operatório especial, sendo necessário apenas cuidados de rotina para um pós-operatório efetivo e seguro³⁷. No entanto, tratando-se do futebol, em que existe uma pressão interna do clube, dos torcedores, empresários, treinadores e do próprio atleta, os jogadores tendem a necessitar de retornar as suas atividades mais precocemente em casos de lesões. Reabilitação rápida essa, visando diminuir o desuso muscular e a perda do desempenho físico normal³⁷.

O retorno precoce, quando não realizado com segurança, após procedimentos cirúrgicos ou com regiões fragilizadas pelo impacto, que ainda estão em período cicatricial, apresentam alto risco de uma fratura secundária ou aumento da complexidade do caso. Podendo comprometer o desempenho esportivo causando medo no atleta e até mesmo em seus adversários²⁶. Isso mostra a importância de um dispositivo de segurança capaz de propiciar o retorno em segurança do atleta aos gramados. Nessa perspectiva, os protetores faciais individualizados são uma ótima alternativa, visto que é um equipamento de proteção projetado para reduzir o risco de possíveis lesões²⁸.

Os protetores faciais individualizados apresentam uma série de vantagens: baixo custo, são leves, não interferem na performance e são extremamente efetivos na segurança do atleta. E por esses motivos, o retorno precoce e pelo acompanhamento do caso não haver relatos de fratura secundária, pode-se dizer que a escolha de confeccionar um protetor facial individualizado para o caso de trauma orofacial na região do osso nasal, com reforço nessa área, foi extremamente bem-sucedida. Fratura nasal é comum no mundo futebolístico, explicada pelo fato do nariz ser a área mais exposta do rosto e pela dinamicidade e popularidade do esporte^{10,13}.

O desafio atual da proteção esportiva é aumentar os benefícios aos jogadores, reduzindo o risco de lesões durante a prática por meio da prevenção e preparação adequada³⁸. E se tratando da região nasal uma das soluções para evitar lesões é o uso de protetor nasal durante a prática esportiva¹⁹. Proteção específica à região nasal que pode ser feita de duas formas: com reforço de material na região¹⁹ ou promovendo uma superfície elevada realizando um certo alívio na região com a presença de um material macio³⁹. E no caso em questão, optou-se pela primeira opção devido a literatura respaldar que o protetor facial deve ser feito em duas camadas de EVA, promovendo uma estrutura de reforço na região de fratura³³.

Em relação ao material de escolha para fabricação do protetor facial individualizado existe uma certa carência de estudos sobre a temática. No qual diversos materiais são utilizados, e algumas vezes associados de forma complementar, dentre eles: Fibra de carbono, Fibra de vidro, Etileno-Vinil Acetato (EVA) rígido e flexível, Acetato, PET, Policarbonato, Placas de base fotopolimerizáveis, Espuma de polietileno, Neopreno, Plásticos termomoldáveis. Silicone, Acrílico, Resina de polieterimida termoplástica amorfa (ULTEM), polimetilmetacrilato (PMMA), policaprolactona e borracha de policloropreno^{19,23,27,29, 33,34,40-45}.

O EVA, devido as suas características de alta elasticidade e flexibilidade, resistência mecânica e à fratura em baixas temperaturas, pode ser considerado o material mais adequado para a confecção de protetores faciais individualizados²⁹. Uma vez que, COTO *et al.*¹⁹ (2012) por meio de elementos finitos em análise tridimensional de impacto demonstrou a efetividade do EVA flexível associado ao rígido em conformação de protetor facial individualizado na prevenção de trauma orofacial de alto impacto no osso nasal. A Fibra de carbono, atualmente tem sido muito utilizada, principalmente pela leveza, estética, facilidade de personalização, alta resistência à tração, grande módulo de elasticidade, forte tenacidade, resistência ao desgaste e, consecutivamente, proteção que é baseada na sua aplicação em equipamentos esportivos, aeronaves, construção civil e indústrias⁴⁶⁻⁴⁹. Entretanto, faltam evidências científicas sólidas da possível aplicação do material na Odontologia, mais precisamente nos protetores faciais individualizados.

O processo de moldagem e confecção do protetor facial individualizado desse caso utilizou de um protocolo já estabelecido, no entanto o processo apresenta uma série de fatores que podem dificultar o andamento do tratamento, dentre eles a dificuldade para respirar caracterizando-a como intolerável e a fabricação de forma manual do dispositivo³⁹. Sendo cabível levar em consideração também a confecção pelo método digital que poderia trazer mais conforto e precisão ao protetor. No entanto, a odontologia digital apresenta certas desvantagens que poderiam inviabilizar a realização desse caso, como o alto custo de escaneamento e da impressão do modelo de estudo e a impossibilidade de impressão do protetor em EVA. Nessa perspectiva, a odontologia digital já faz parte da nossa realidade, todavia ela não substitui completamente os métodos convencionais.

O caso apresentou uma fratura nasal já em período cicatricial devido ao prolongado intervalo de tempo entre o choque e a procura de assistência médica. No entanto, mesmo em período de cicatrização avançado foi preconizado a utilização do protetor

facial individualizado devido a fragilidade da região e, consecutivamente, alto risco de fratura secundária. Sendo assim, é válido lembrar que ele pode ser usado também de forma preventiva em modalidades esportivas com alto risco de fratura facial¹⁹. Porém, no Futebol o uso de forma preventiva não é regulamentado, sendo aceito apenas como um dispositivo de segurança para reabilitação em lesões aprovadas pelo corpo médico regulamentador, e respeitando a diretriz de que ele não deve ser perigoso para o jogador que usa ou para qualquer outro jogador^{10,50}.

O design e a geometria do protetor facial individualizado foram baseados no dispositivo desenvolvido pelo Laboratório de Pesquisa em Odontologia do Esporte e Biomecânica da Faculdade de Odontologia da USP (Laboebi/FOUSP) (patente A42B 3/18, 20060101), que se baseia nas zonas de resistência da face e aproveita a capacidade de dissipação de energia do material³³. E além disso, a confecção foi baseada na tentativa de idealizar um dispositivo com as características ditas ideais: confortável, ajustado ao rosto, lisura, leveza, flexibilidade, segurança, proteção, estabilidade as áreas fraturadas, não oferecer risco aos adversários e aberturas oculares suficientes permitindo adequado campo de visão periférica^{23,27,34,37,41}. Nessa perspectiva são essas as características responsáveis por garantir a continuidade do alto desempenho durante treinamentos e competições durante o tratamento da lesão orofacial, e devem ser sempre levadas em consideração na confecção desse dispositivo.

Conclusão

O uso do protetor facial individualizado para atleta que sofreu lesões orofaciais, dentre elas a fratura nasal, é um método de tratamento auxiliar eficiente, uma vez que reduz o tempo de afastamento dos treinamentos e competições, garantindo que o atleta volte de forma segura, confortável e sem prejuízos à performance. Além disso, garante a diminuição do risco de lesão secundária, possível agravamento do caso e prejuízos ao desempenho físico normal fruto de um afastamento prolongado.

Referências

- 1 - Pinheiro GHC, Sousa LA, Sigua-Rodriguez EA, Goulart DR. Prevalence of facial trauma in contact sports practitioners in the Federal District of Brazil. *Motriz: rev educ fis.* 2020; 26(2): 1-5.
- 2 - Cavalcanti A, Santos FG, Peixoto LR, Gonzaga A, Dias C, Xavier A. Orofacial injuries in combat sports practitioners. *Pesqui Bras Odontopediatria Clin Integr.* 2012; 12(2): 223-228.
- 3 - Fernandes LM, Neto JCL, Lima TFR, Magno MB, Santiago BM, Cavalcanti YW, Almeida LFD. The use of mouthguards and prevalence of dento-alveolar trauma among athletes: a systematic review and meta-analysis. *Dental Traumatology.* 2019; 35(1): 54-72.
- 4 - Goldenberg DC, Alonso N, Ferreira MC. Facial trauma. In: Chung K, Disa J, Gosain A. *Plastic surgery: indications and practice.* 2009; 619-644.
- 5 - Murphy C, Ahmed I, Mullarkey C, Kearns G. Maxillofacial and dental injuries sustained in hurling. *Ir Med J.* 2010; 103(6): 174-6.
- 6 - Poblete FAO, Noritomi PY, Coto NP, Almeida AS, Naclério-homem MG. Análise por meio do método dos elementos finitos de um protetor bucal para atividades esportivas. *Revista de Pós-graduação.* 2012; 9(4): 159-164.
- 7 - Di Leone CCL, Barros IRCN, Salles AG, Antunes LAA, Antunes LS. O uso do protetor bucal nas artes marciais: consciência e atitude. *Rev Bras Med Esporte.* 2014; 20(6): 451-5.
- 8 - Murphy C, O'Connell JE, Kearns G, Stassen L. Sports-Related Maxillofacial Injuries. *J Craniofac Surg.* 2015; 26(7): 2120-3.
- 9 - Barberine AF, Aun CE, Caldeira CL. Incidência de injúrias orofaciais e utilização de protetores bucais em diversos esportes de contato. *Revista Odontológica UNICID.* 2002; 14(1): 7-14.
- 10 - FIFA Big count 2006: 270 million people active in football. FIFA; 2006.
- 11 - Antoun JS, Lee KH. Sports-related maxillofacial fractures over an 11-year period. *Journal of Oral and Maxillofacial Surgery.* 2008; 66(3): 504-508.
- 12 - Elhammali N, Bremerich A, Rustemeyer J. Demographical and clinical aspects of sports-related maxillofacial and skull base fractures in hospitalized patients. *Int J Oral Maxillofac Surg.* 2010; 39(9): 857-62.
- 13 - Goldenberg DC, Dini GM, Pereira MD, Gurgel A, Bastos EO, Nagarkar P, Gemperli R, Ferreira LM. Soccer-related Facial Trauma: Multicenter Experience in 2 Brazilian University Hospitals. *Plast Reconstr Surg Glob Open.* 2014; 2(6): 168.
- 14 - Cerulli G, Carboni A, Mercurio A, Perugini M, Becelli R. Soccer-related craniomaxillofacial injuries. *J Craniofac Surg.* 2002; 13(5): 627-30.
- 15 - Shirani G, Kalantar Motamedi MH, Ashuri A, Eshkevari PS. Prevalence and patterns of combat sport related maxillofacial injuries. *J Emerg Trauma Shock.* 2010 Oct; 3(4): 314-7.
- 16 - Saini R. Sports dentistry. *Natl J Maxillofac Surg.* 2011; 2(2): 129-131.

- 17 - Mourouzis C, Koumoura F. Sports-related maxillofacial fractures: a retrospective study of 125 patients. *Int J Oral Maxillofac Surg.* 2005; 34(6): 635-8.
- 18 - Bobian MR, Hanba CJ, Svider PF, Hojjat H, Folbe AJ, Eloy JA, Shkoukani MA. Soccer-related facial trauma: a nationwide perspective. *Ann Otol Rhinol Laryngol.* 2016; 125(12): 992-996.
- 19 - Coto NP, Meira JB, Dias RB, Driemeier L, Roveri GO, Noritomi PY. Assessment of nose protector for sport activities: finite element analysis. *Dent Traumatol.* 2012; 28(2): 108-13.
- 20 - Levin L, Friedlander LD, Geiger SB. Dental and oral trauma and mouthguard use during sport activities in Israel. *Dent Traumatol.* 2003; 19(5): 237-42.
- 21 - Garza JR, Baratta RV, Odinet K, Metzinger S, Bailey D, Best R, Whitworth R, Trail ML. Impact tolerances of the rigidly fixated maxillofacial skeleton. *Ann Plast Surg.* 1993; 30(3): 212-6.
- 22 - Ellis E, Kittidumkerng W. Analysis of treatment for isolated zygomatico-maxillary complex fractures. *J Oral Maxillofac Surg.* 1996; 54(4): 386-400.
- 23 - Cascone P, Petrucci B, Ramieri V, Marianetti TM. Security Hi-tech Individual Extra-light Device Mask: a new protection for [soccer] players. *J Craniofac Surg.* 2008; 19(3): 772-6.
- 24 - Ranalli DN, Demas PN. Orofacial injuries from sport: preventive measures for sports medicine. *Sports Med.* 2002; 32(7): 409-18.
- 25 - Chao MT, Paletta C. Facial trauma, sports-related injuries. *Medscape J Med.* 2008; 1: 1-14.
- 26 - Morita R, Shimada K, Kawakami S. Facial protection masks after fracture treatment of the nasal bone to prevent re-injury in contact sports. *J Craniofac Surg.* 2007; 18(1): 143-5.
- 27 - Ghoseiri K, Ghoseiri G, Bavi A, Ghoseiri R. Face-protective orthosis in sport-related injuries. *Prosthet Orthot Int.* 2013; 37(4): 329-31.
- 28 - Farrington T, Onambele-Pearson G, Taylor RL, Earl P, Winwood K. A review of facial protective equipment use in sport and the impact on injury incidence. *Br J Oral Maxillofac Surg.* 2012; 50(3): 233-8.
- 29 - Coto NP, Dias RB, Costa RA, Antoniazzi TF, Carvalho EP. Mechanical behavior of ethylene vinyl acetate copolymer (EVA) used for fabrication of mouthguards and interocclusal splints. *Braz Dent J.* 2007; 18(4): 324-8.
- 30 - Veríssimo C, Costa PVM, Carvalho VF, Soares PBF, Versluis A, Tantbirojn D, Soares CJ. Custom-Fitted mouthguards: clinical and biomechanical aspects. *Clínica internacional jornal of brazilian dentistry.* 2015; 11(3): 280-287.
- 31 - Verissimo C, Santos-Filho PC, Tantbirojn D, Versluis A, Soares CJ. Modifying the biomechanical response of mouthguards with hard inserts: a finite element study. *Am J Dent.* 2015; 28(2): 116-20.

- 32 -** Verissimo C, Costa PV, Santos-Filho PC, Tantbirojn D, Versluis A, Soares CJ. Custom-Fitted EVA Mouthguards: what is the ideal thickness? a dynamic finite element impact study. *Dent Traumatol.* 2016; 32(2): 95-102.
- 33 -** Coto NP, Dias RB. Protetores faciais para o esporte. In: Namba EL, Padilha C. *Odontologia do esporte: Um novo caminho. Uma nova especialidade.* 1. Ed. Florianópolis/SC: Editora Ponto; 2016.
- 34 -** Antunes LS, Torres AFC, Ferreira G, Prado R, Coto NP, Antunes LAA. Custom-made facemask as a coadjuvant in the postoperative treatment of sport-related facial trauma: Case report. *Dent Traumatol.* 2018; 34(5): 378-381.
- 35 -** Hollier LH Jr, Sharabi SE, Koshy JC, Stal S. Facial trauma: general principles of management. *J Craniofac Surg.* 2010; 21(4): 1051-3.
- 36 -** Batista AM, Ferreira FO, Marques LS, Ramos-Jorge ML, Ferreira MC. Risk factors associated with facial fractures. *Braz Oral Res.* 2012; 26(2): 119-25.
- 37 -** Procacci P, Ferrari F, Bettini G, Bissolotti G, Trevisiol L, Nocini PF. Soccer-related facial fractures: postoperative management with facial protective shields. *J Craniofac Surg.* 2009; 20(1):15-20.
- 38 -** Goiato MC, Santos DM, Moreno A, Haddad MF, Pesqueira AA, Turcio KH, Dekon SFC, Bannwart LC. Use of facial protection to prevent reinjury during sports practice. *J Craniofac Surg.* 2012; 23(4): 1201-2.
- 39 -** Vellone V, Ramieri V, Cascone P. Security hi-tech individual extra-light device mask 3.0: a continuous evolution. *J Craniofac Surg.* 2020; 31(3): 836-837.
- 40 -** Kittur MA, Dovgalski LA, Evans PL, Key SJ. Design and manufacture of customised protective facial sports splints. *Br J Oral Maxillofac Surg.* 2012; 50(3): 264-5.
- 41 -** Kaplan S, Driscoll CF, Singer MT. Fabrication of a facial shield to prevent facial injuries during sporting events: a clinical report. *J Prosthet Dent.* 2000; 84(4): 387-9.
- 42 -** Cengiz S, Büyükbaş M, Velioglu N. Fabrication of an individual extra-oral facial shield to prevent dental trauma in contact sports: a clinical report. *clinical dentistry and research.* 2014; 38(2): 36-40.
- 43 -** Heise M, Eufinger H, Rarreck T. Individueller Gesichtsschutz nach Frakturversorgung am Nasenbein und Jochbogen bei Profifussballern [Individualized facial protection after fracture management of the nasal bone and zygomatic arch in professional soccer players]. *Mund Kiefer Gesichtschir.* 2001; 5(5): 320-2.
- 44 -** Aung TK, Churei H, Tanabe G, Kinjo R, Togawa K, Li C, Tsuchida Y, Tun PS, Hlaing S, Takahashi H, Ueno T. Air Permeability, Shock Absorption Ability, and Flexural Strength of 3D-Printed Perforated ABS Polymer Sheets with 3D-Knitted Fabric Cushioning for Sports Face Guard Applications. *Polymers (Basel).* 2021; 13(11): 1879.

- 45 - Wada T, Churei H, Takayanagi H, Iwasaki N, Ueno T, Takahashi H, Uo M. Improvement of the shock absorption ability of a face guard by incorporating a glass-fiber-reinforced thermoplastic and buffering space. *Biomed Res Int.* 2018; 2018: 6503568.
- 46 - Sugiyama K, Matsuzaki R, Ueda M, Todoroki A, Hirano Y. 3D printing of composite sandwich structures using continuous carbon fiber and fiber tension. *compos. part A Appl. Sci. Manuf.* 2018; 113:114–121.
- 47 - Duongthiphewa A, Su Y, Zhou L. Electrical conductivity and mechanical property improvement by low-temperature carbon nano tube growth on carbon fiber fabric with nanofiller incorporation. *Compos. Part B Eng.* 2020;182.
- 48 - Yao SS, Jin FL, Rhee KY, Hui D, Park SJ. Recent advances in carbon-fiber-reinforced thermoplastic composites: a review. *Compos. Part B Eng.* 2018; 142: 241–250.
- 49 - Du Y, Lu S, Xu J, Xia W, Wang T, Wang Z. Experimental study of impact mechanical and microstructural properties of modified carbon fiber reinforced concrete. *Sci Rep.* 2022; 12(1): 12928.
- 50 - The International Football Association Board Laws of the Game 2020/2021. [(accessed on 1 July 2023)]; Available online: <http://www.theifab.com/laws>.

The use of individualized face guard in soccer as an aid in the resolution of nasal fracture: case report

Abstract

Orofacial traumas are prevalent in sports. Traumas to the nasal region are the most frequent in football and the bone repair process must be respected, as it can remove the athlete from his duties. In this sense, the individualized facial protector is an ally in protecting the injured area, providing early recovery. The objective of this study was to report the management of the clinical case of a football athlete who suffered a nasal fracture associated with the creation of an individualized Ethylene-Vinyl Acetate (EVA) facial protector. Patient JGBM, male, 17 years old, football player, reported an accident during training. Emergency care was provided at the scene and a nasal fracture was confirmed by the medical team. After medical evaluation and management, the use of an individualized facial protector was recommended. The device was made with 4mm EVA plates and reinforcement made in the nasal and frontal bones. All adjustments related to comfort and peripheral vision were made, and instructions for use, storage and cleaning provided. The patient continued to be monitored for a period of 90 days and underwent the surgical procedures of Septoplasty and Adenoidectomy. The use of an individual facial protector for an athlete who has suffered a nasal fracture is an efficient method of protection, as it helps in recovery from the injury and reduces the time away from training and competitions, ensuring that the athlete returns safely, comfortably and without compromising its performance.

KEYWORDS: Facial injuries; Nasal bone; Protection equipment; Return to sports practice; Soccer.

Como citar este artigo

Siqueira LFR, Pereira ACRM, Fernandes BF, Bandeira Júnior C, Valente MEC, Veríssimo C. O uso do protetor facial individualizado no futebol como auxílio na resolução de fratura nasal: relato de caso. Rev Odontol Bras Central 2024; 33(92): 46-64. DOI: 10.36065/robrac.v33i92.1706