

Remoção quimiomecânica da dentina cariada

Chemo-mechanical removal of carious dentin

Camila Silva de Andrade **MELO***

Patrícia Medeiros **BERTO***

Anne Caroline **RICKLI***

Lilian Marly de **PAULA****

Ana Maria **COSTA*****

* *Cirurgiãs-Dentistas.*

***Professora Adjunta da Disciplina de Dentística Restauradora da Universidade de Brasília.*

****Professora da Disciplina de Dentística e Clínica Integrada da Universidade Católica de Brasília.*

RELEVÂNCIA CLÍNICA

A remoção quimiomecânica da cárie é um método alternativo que visa a remoção seletiva e efetiva do tecido cariado. Este artigo aborda as vantagens e desvantagens do método apresentando também a composição do material e o seu mecanismo de ação que fornecerão subsídios para uma aplicabilidade clínica mais eficiente para o cirurgião-dentista.

RESUMO

Devido às dificuldades associadas à remoção seletiva da dentina cariada, novos métodos vêm sendo desenvolvidos baseados em intervenções mais conservadoras. O Carisolv é um gel indicado para remoção quimiomecânica do tecido cariado, composto por três aminoácidos e hipoclorito de sódio. Promove o rompimento do colágeno já parcialmente degradado pelo processo cárie, possibilitando a remoção seletiva da dentina infectada com curetas especialmente desenhadas. O objetivo do presente trabalho foi fazer uma revisão de literatura a respeito da composição, mecanismos de ação, vantagens e desvantagens da técnica de remoção quimiomecânica da dentina cariada.

PALAVRAS-CHAVE

Cárie dentária; dentina; preparo da cavidade dentária.

INTRODUÇÃO

A remoção da dentina cariada tem sido foco de várias discussões, não existindo consenso na literatura em relação à quantidade de tecido a ser removido, sobre o método mais adequado e se os microorganismos remanescentes podem provocar a progressão da lesão. Contudo, enfocam-se atualmente procedimentos com mínima intervenção, mas que sejam capazes de levar à paralisação do processo cariado.

Segundo Fusayama¹⁵ (1979), a dentina cariada pode ser dividida em duas camadas: a mais externa que se apresenta infectada e irreversivelmente desorganizada e, desta forma, não deve permanecer na cavidade; e a mais interna que se encontra parcialmente desmineralizada mas com fibras

colágenas intactas, podendo ser mantida no preparo cavitário. Entretanto, existe grande dificuldade em efetuar a remoção seletiva do tecido cariado com os métodos convencionais, já que os critérios clínicos que determinam quando interromper a escavação são subjetivos²³.

São vários os métodos disponíveis para identificar e guiar a remoção de dentina cariada. O método convencional, o mais usado pelos profissionais, utiliza o critério de dureza e coloração. Os evidenciadores de cárie, tais como fucsina básica e vermelho ácido, também são bastante difundidos. Porém, ambos os métodos apresentam a desvantagem de identificar dentina passível de remineralização²⁴.

Métodos alternativos, como os quimiomecânicos, têm sido desenvolvidos com uma proposta conservadora já que promovem o amolecimento da dentina cariada por meio de reação química, facilitando sua remoção com o auxílio de escavadores manuais.

A fim de buscar evidências científicas sobre a eficácia do método quimiomecânico, este trabalho tem como objetivo apresentar uma revisão da literatura sobre o Carisolv abordando composição, mecanismo de ação, técnica, indicações, vantagens e desvantagens.

REVISÃO DE LITERATURA

Carisolv – composição, mecanismo de ação e técnica

A forma de apresentação do Carisolv (Medi Team, Gothenburg, Suécia) é em seringa única com dois compartimentos, um com gel vermelho contendo aminoácidos – ácido glutâmico, leucina e lisina – cloreto de sódio, hidróxido de sódio, eritrosina e água destilada; e o outro, com um líquido claro à base de hipoclorito de sódio a 0,5%⁹ (Figura 1).

O mecanismo pelo qual o Carisolv dissolve apenas o colágeno da dentina infectada, preservando a camada de dentina afetada, ainda não está claro. Sugere-se que os radicais liberados após hidrólise do hipoclorito de sódio promovem a cloração dos resíduos de aminoácidos das fibras colágenas parcialmente degradadas pelo processo cariado, o que leva à quebra das ligações intermoleculares e intramoleculares das fibras colágenas¹². Esta quebra também é facilitada pela conversão da hidroxiprolina em ácido pirrol-2-carboxílico e pela oxidação da glicina^{16,30}



Figura 1 - Seringa do Carisolv e aparência do gel após manipulação

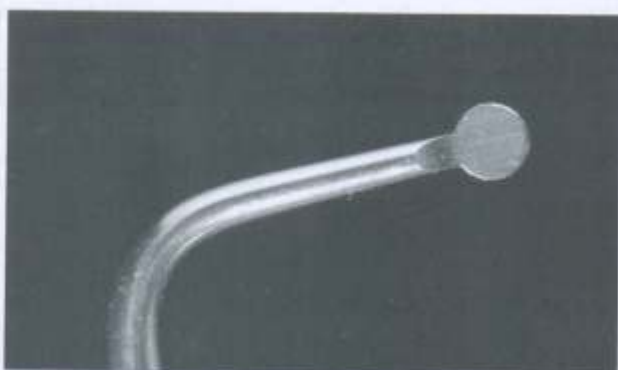


Figura 2 - Escavador de dentina com ponta ativa convencional

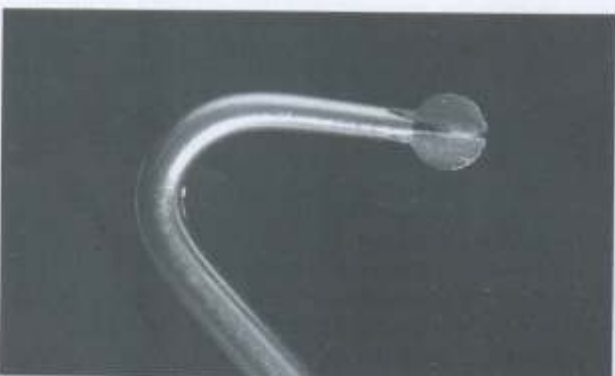

Figura 3 - Escavador de dentina com ponta ativa em forma de estrela

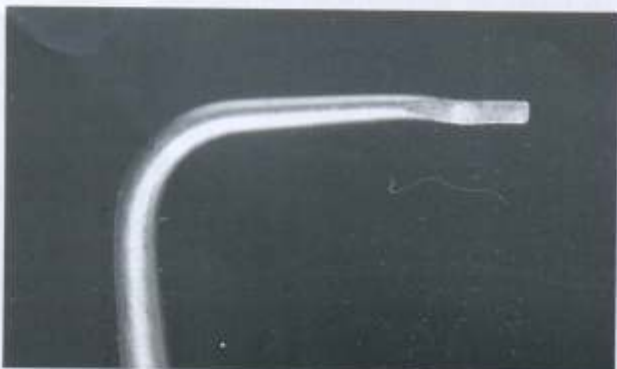


Figura 4 - Escavador de dentina com ponta ativa em forma de cinzel

O rompimento das ligações torna as fibras colágenas mais friáveis facilitando sua remoção por meio de instrumentação manual¹³. As fibras colágenas intactas estão protegidas da ação do gel uma vez que os grupos reativos de suas moléculas não estão expostos para reagir com os radicais liberados após hidrólise do hipoclorito de sódio¹².

O conjunto de instrumentos manuais para escavação é especialmente desenhado com bordas não cortantes e ângulos de 90° para que se evite a remoção de tecido sadio¹⁷. As pontas ativas em forma de escavador (Figura 2) e de estrela (Figura 3) apresentam melhor comportamento para remoção do tecido cariado e podem ser utilizadas para aplicação do gel na cavidade. Em áreas de difícil acesso, como na junção amelodentária, os instrumentos em forma de cinzel (Figura 4) são a melhor opção. Verifica-se também a necessidade do uso de instrumentos rotatórios convencionais em esmalte para obtenção do acesso e adequação da cavidade para receber um procedimento restaurador²⁶. Foram lançados recentemente instrumentos rotatórios diferenciados para uso combinado com o Carisolv, porém ainda não existem estudos avaliando sua efetividade.

A indicação da utilização do isolamento absoluto independe do uso do Carisolv ou de outra técnica e segue parâmetros que são avaliados na clínica diária. Entretanto, se a mucosa oral é exposta diretamente ao Carisolv por 3 minutos, nenhuma ou leve reação inflamatória é observada, não havendo relatos de desconforto por parte dos pacientes. Após a mesma exposição em mucosa de ratos não há aumento estatisticamente significativo no número de células em análise microscópica⁴.

Em se tratando da técnica de remoção quimiomecânica da cárie, sua consistência em gel proporciona melhor contato com a lesão cariada e facilita seu uso na prática clínica. Sua aplicação deve ser executada logo após a mistura do conteúdo da seringa, usando o próprio instrumento para inserir o gel na cavidade. Este é deixado agir por 30 segundos para se iniciar a abrasão manual (Figura 5). O gel torna-se opaco mostrando a presença de tecido cariado (Figura 6). Em seguida, lava-se a cavidade e reaplica-se o gel até a remoção da dentina irreversivelmente comprometida. Os critérios indicados para se interromper a escavação são a aparência clara do gel, indicando ausência de cárie, e a dureza da superfície, avaliada com sonda. O tempo de trabalho, após a mistura, é de aproximadamente 20 minutos, tendo sua eficácia diminuída após esse período. O conteúdo da seringa pode ser utilizado em 10 a 15 tratamentos. Seu armazenamento é a 4°C, mas deve ser deixado em temperatura ambiente antes do uso^{5-6,8,10,13}.

Carisolv – indicações, vantagens e desvantagens

As indicações do Carisolv, segundo o fabricante, são lesões de cárie radiculares, lesões abertas e acessíveis, lesão secundária à restaurações ou lesão próxima da polpa. Estudos preliminares *in vitro* estão avaliando a utilização do Carisolv como solução irrigadora de canais radiculares. Os resultados são promissores, mostrando que o gel pode ser usado como adjunto no preparo biomecânico dos canais radiculares¹. Além disso, crianças, idosos, pacientes com fobias ou ansiosos e casos onde a anestesia seja contra-indicada também são situações onde a remoção quimiomecânica é indicada.

A remoção de tecido cariado com Carisolv quando comparada aos métodos convencionais tem consumido mais tempo para sua execução^{13-14,20}. Por outro lado, os pacientes têm relatado maior conforto com o método quimiomecânico resultando, assim, em uma diminuição da necessidade de anestesia^{11,13,20,25,27}. Estudos têm demonstrado alta aceitação do Carisolv entre os pacientes e, em parte, isto se deve à redução da necessidade de anestesia mesmo quando o

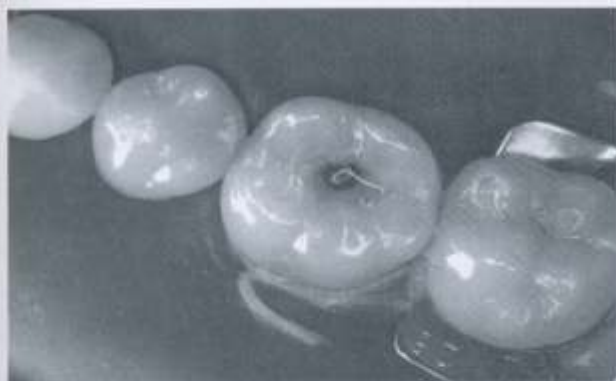


Figura 5 - Gel aplicado na cavidade. Observe sua aparência clara

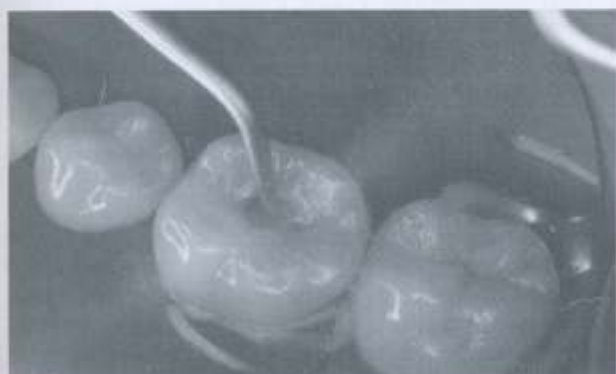

Figura 6 - Abrasão manual da cavidade com escavador de dentina específico do Carisolv; situação onde o gel torna-se opaco

procedimento tem um tempo de remoção de dentina cariada mais longo que o convencional^{11-14,20,25,27}.

Para se obter sucesso com o Carisolv é importante a seleção apropriada do caso. Dessa forma as cavidades devem apresentar fácil acesso e visibilidade adequada. Caso contrário, pode ser necessário estender as margens de esmalte da cavidade com uma broca para minimizar o risco de cárie remanescente. Esta constatação advém de Cederlund et al.¹⁰ (1999) quando, em estudo *in vitro*, observaram que o Carisolv falhou na remoção de cárie na junção amelo-dentinária.

Banerjee et al.⁵ (2000) estudando a remoção seletiva da dentina cariada mostraram que o Carisolv foi o método mais seletivo na remoção de tecido cariado, quando comparado a quatro diferentes métodos. Ao utilizar brocas ou escavação manual, foi observada remoção excessiva de tecido sadio. A abrasão a ar resultou em preparos aquém do necessário. Mostrou-se também que com a abrasão sônica não foi possível a remoção completa da camada externa da dentina cariada. O Carisolv promoveu o preparo mais adequado, removendo a quantidade requerida de dentina, caracterizando o sistema mais seletivo.

A eficácia do Carisolv também foi avaliada por Lager et al.²² (2003) onde foi identificado a quantidade de bactérias viáveis após a escavação da dentina por meio de brocas ou Carisolv. Os resultados mostraram que o gel foi capaz de remover bactérias com a mesma eficiência do método mecânico e, em alguns casos, a escavação quimiomecânica superou a eficácia das brocas provocando maior redução de microorganismos.

Com relação às características da superfície dentinária após aplicação do Carisolv, há relatos da presença de *smear layer* e debrís cobrindo a superfície da dentina e do esmalte¹⁰ ao mesmo tempo em que se encontram relatos de uma superfície sem

debrís e com túbulos abertos^{3,6}. Também já foi observada *smear layer* na dentina dos dentes permanentes tratados quimiomecanicamente enquanto que nos dentes decíduos a superfície mostrava-se sem *smear layer* e com os túbulos dentinários abertos¹⁸. Uma vez que os estudos não são conclusivos a esse respeito, torna-se prudente continuar realizando o condicionamento ácido antes do procedimento restaurador⁹. Outra constante preocupação está relacionada à formação da camada híbrida e ao selamento marginal das restaurações adesivas após a utilização do Carisolv. A dentina afetada remanescente no preparo cavitário pode influenciar a longevidade da adesão^{21,28}.

Com o intuito de avaliar a biocompatibilidade do Carisolv com o tecido pulpar devido a uma exposição acidental, estudos em animais têm sido realizados e demonstram resultados satisfatórios. A observação microscópica no período de sete dias da reação do tecido pulpar de incisivos e molares de ratos exposto ao Carisolv ou à solução salina por 30 minutos indica que a presença do gel não provocou efeitos adversos ao que já tinha sido causado pela própria exposição pulpar³¹. Em estudo semelhante, mas com exposição de 1, 10 e 20 minutos ao Carisolv e análise em microscopia ótica e de transmissão eletrônica, Dammaschke et al.¹² (2001) observaram destruição progressiva dos componentes celulares à medida que se aumentou o tempo de exposição ao gel. As fibras colágenas da pulpa, pré-dentina e dentina permaneceram intactas, independente do tempo de contato com a substância.

O efeito do Carisolv sobre os tecidos dentários a longo prazo tem sido avaliado em trabalhos de acompanhamento clínico dos pacientes tratados com Carisolv ou com método convencional por parâmetros clínicos e testes de vitalidade ao frio e à testes elétricos. No período de um ano após o tratamento não houve relatos de efeitos adversos nem alterações de sensibilidade¹⁴.

DISCUSSÃO

Apesar das várias técnicas que promovem remoção e identificação do tecido cariado, ainda existem dúvidas a respeito de quais critérios podem certificar o profissional do momento de interromper a escavação. Clinicamente, através da dureza e coloração da dentina é difícil distinguir as camadas da lesão de cárie, pois a subjetividade dos critérios gera grande variação entre os examinadores a respeito da quantidade de tecido que deve ser removido²³. O método de remoção quimiomecânica do tecido cariado tem sido colocado como uma modificação da escavação manual, onde o gel adicionado tem ação lubrificante além de efeito químico na estrutura da dentina cariada infectada levando ao amolecimento do tecido para sua posterior remoção⁷. A preservação da dentina sadia se dá pelo fato de o agente de remoção quimiomecânica atuar no colágeno já parcialmente degradado pela cárie, que precisa ser removido, e preservar a camada de dentina que ainda pode ser remineralizada^{8,17,29}. A aparência limpa e clara do gel auxilia a determinar quando a superfície dentinária está livre de cárie, sendo um critério mais objetivo^{5,13}.

A utilização do Carisolv, por ser uma técnica mais conservadora, diminui o risco de exposição pulpar. Contudo, se esta ocorrer acidentalmente, a conduta convencional de capeamento e tratamento expectante poderia ser executada uma vez que não há relatos que indiquem que a presença do gel provoque efeitos adversos significativos aos que já são causados pela exposição *in situ*³¹.

São várias as indicações propostas pelos fabricantes para utilização do Carisolv. Porém, o uso do produto se restringe às lesões de cárie que se encontram cavitadas, para que não seja

necessário o uso da alta rotação. Cabe ressaltar que as lesões não cavidadas principalmente em fissuras oclusais, são duas vezes mais prevalentes do que as lesões cavidadas¹⁹, o que, de certa forma, limita o uso do método.

Outra vantagem enfatizada pelos fabricantes é a redução do uso de motores de alta rotação. Entretanto, foi constatado que o Carisolv falhou em remover a dentina cariada, em especial na junção amelo-dentinária, naquelas cavidades que mesmo abertas são de difícil acesso, sendo muito freqüente a necessidade da adequação da abertura cavitária com instrumentos rotatórios para assegurar o acesso para a remoção da dentina comprometida¹⁰.

O maior tempo gasto para remoção da cárie ao utilizar o gel foi bastante relatado nos estudos comparando o Carisolv com o método convencional^{13,14,20,25}. Porém, o gel muitas vezes dispensa o uso de anestesia por ser atraumático e freqüentemente indolor^{10,11,13,20,27}. Isto contribui para que a remoção do paciente desse maior tempo gasto não seja significativa pelo fato do tratamento como um todo ser mais confortável, em parte, pela redução do trauma anestésico. Isto foi demonstrado quando os estudos apontaram maior aceitação dos pacientes pelo tratamento com Carisolv ao compará-lo com o método convencional^{13,14,20,27}. Segundo Ansari et al.² (2003), o Carisolv é uma excelente alternativa no tratamento de pacientes infantis com problemas de fobia e ansiedade no tratamento odontológico ou daqueles com contra-indicação de anestesia.

CONCLUSÃO

A remoção quimiomecânica do tecido cariado, por ser seletiva, vai de encontro às novas tendências da Dentística Restauradora, enfatizando os princípios de conservação de tecido por preservar a camada interna da lesão cariada, passível de remineralização.

ABSTRACT

New methods of caries removal, regarding minimal intervention, have been developed due to dentists' difficulties associated with the selective removal of carious dentin. Carisolv, an inovative chemo-mecanical method, consists of a gel with three amino acids and sodium hypochlorite and this product's technique involves the cleavage of the predamaged fibrils of carious dentin providing its selective removal with special hand instruments. The aim of this study was to review the composition, action mechanism, advantages and disadvantages of the chemo-mechanical technique. Carisolv has been considered an accurate alternative method since it preserves dental structure.

KEYWORDS

Dental caries; dentin; dental cavity preparation.

REFERÊNCIAS

- AL-KILANI, M. G.; WHITWORTH, J. M.; DUMMER, P. M. Preliminary in vitro evaluation of Carisolv as a root canal irrigant. *Int. Endod. J.*, Oxford, v. 36, n. 6, p. 433-440, June 2003.
- ANSARI, G.; BEELEY, J. A.; FUNG, D. E. Chemomechanical caries removal in primary teeth in a group of anxious children. *J. Oral Rehabil.*, Oxford, v. 30, n. 8, p. 773-779, Aug. 2003.
- AVIRDSSON, A. et al. Chemical and topographical analyses of dentine surfaces after Carisolv treatment. *J. Dent.*, Bristol, v. 30, n. 2-3, p. 67-75, Feb./Mar. 2002.
- AVIRDSSON, A. et al. Reactions in the oral mucous membrane after exposure to CarisolvTM - combined results from a clinical screening test in humans and an experimental study in rats. *Gerodontology*,

- England, v. 18, n. 2, p. 109-113, Dec. 2001.
- BANERJEE, A.; KIDD, E. A. M.; WATSON, T. F. In vitro evaluation of five alternative methods of carious dentin excavation. *Caries Res.*, New York, v. 34, n. 2, p. 144-150, Mar./Apr. 2000.
- BANERJEE, A.; KIDD, E. A. M.; WATSON, T. F. Scanning electron microscopic observations of human dentin after mechanical caries excavation. *J. Dent.*, Bristol, v. 28, n. 3, p. 179-186, Mar. 2000.
- BANERJEE, A.; WATSON, T. F.; KIDD, E. A. M. Dentine caries excavation: a review of current clinical techniques. *Br. Dent. J.*, London, v. 188, n. 9, p. 476-482, May 2000.
- BEELEY, J. A.; YIP, H. K.; STEVENSON, A. G. Chemomechanical caries removal: a review of the techniques and latest developments. *Br. Dent. J.*, London, v. 188, n. 8, p. 427-430, Apr. 2000.
- CEDERLUND, A.; LINDSKOG, S.; BLOMLÖF, J. Effect of a chemo-mechanical caries removal system (Carisolv TM) on dentin topography of non-carious dentin. *Acta Odontol. Scand.*, Stockholm, v. 57, n. 4, p. 185-189, Aug. 1999.
- CEDERLUND, A.; LINDSKOG, S.; BLOMLÖF, J. Efficacy of Carisolv - assisted caries excavation. *Int. J. Periodontics Restorative Dent.*, Chicago, v. 19, n. 5, p. 465-469, Oct. 1999.
- CHAUSSAIN-MILLER, C. et al. Clinical evaluation of the Carisolv chemo-mechanical caries removal technique according to the site/stage concept, a revised caries classification system. *Clin. Oral Investig.*, Berlin, v. 7, n. 1, p. 32-37, Mar. 2003.
- DAMMASCHKE, T. et al. Histochemical evaluation of the reaction of rat pulp tissue to Carisolv. *J. Dent.*, Bristol, v. 29, n. 4, p. 283-290, May 2001.
- ERICSON, D. et al. Clinical evaluation of efficacy and safety of a new method for chemo-mechanical removal of caries. *Caries Res.*, New York, v. 33, n. 3, p. 171-177, May/June 1999.
- FURE, S.; LINGSTRÖM, P.; BIRKHED, D. Evaluation of CarisolvTM for the chemo-mechanical removal of primary root caries in vivo. *Caries Res.*, New York, v. 34, n. 3, p. 275-280, May/June 2000.
- FUSAYAMA, T. Two layers of carious dentin diagnosis and treatment. *Oper. Dent.*, Seattle, v. 4, n. 2, p. 63-70, Spring 1979.
- HABIB, C. M.; KRONMAN, J.; GOLDMAN, M. A chemical evaluation of collagen and hydroxyproline after treatment with GK-101 (N-monochloroglycine). *Pharmacol. Ther. Dent.*, New York, v. 2, n. (3-4), p. 209-215, 1975.
- HANNIG, M. Effect of CarisolvTM solution on sound, demineralized and denatured dentine - an ultrastructural investigation. *Clin. Oral Investig.*, Berlin, v. 3, n. 3, p. 155-159, Sept. 1999.
- HOSOYA, Y. et al. Influence of CarisolvTM for resin adhesion to sound human primary dentin and young permanent dentin. *J. Dent.*, Bristol, v. 29, n. 3, p. 163-171, Mar. 2001.
- ISMAIL, A. I. et al. Prevalence of non-cavitated lesions in a random sample of 7-9 year-old schoolchildren in Montreal, Quebec. *Community Dent. Oral Epidemiol.*, Copenhagen, v. 20, n. 5, p. 250-255, Oct. 1992.
- KAKABOURA, A. et al. A comparative clinical study on the Carisolv caries removal method. *Quintessence Int.*, Berlin, v. 34, n. 4, p. 269-271, Apr. 2003.
- KUBO, S. et al. Nanoleakage of dentin adhesive systems bonded to Carisolv-treated dentin. *Oper. Dent.*, Seattle, v. 27, n. 4, p. 387-395, July/Aug. 2002.
- LAGER, A.; THORNQVIST, E.; ERICSON, D. Cultivable bacteria in dentine after caries excavation using rose-bur or Carisolv. *Caries Res.*, New York, v. 37, n. 3, p. 206-211, May/June 2003.
- LOPES, C. M. N. et al. Remoção de dentina cariada: avaliação quantitativa e histobacteriológica "in vitro". *RGO*, Porto Alegre, v. 35, n. 2, p. 138-147, Mar./Abr. 1987.
- MC-COMB, D. Caries-detector dyes - how accurate and useful are they? *J. Can. Dent. Assoc.*, Toronto, v. 66, n. 4, p. 195-198, Apr. 2000.
- NADANOVSKY, P.; COHEN CARNEIRO, F. C.; SOUZA de MELLO, F. Removal of caries using only hand instruments: a comparison of mechanical and chemo-mechanical methods. *Caries Res.*, New York, v. 35, n. 5, p. 384-389, Sept./Oct. 2001.
- PORTO, C. L. de A.; BANDEIRA, M. F. C. L.; POZZOBON, R. T. Carisolv: Nova alternativa de tratamento da dentina cariada - relato de caso clínico. *JBC*, Curitiba, v. 5, n. 25, p. 69-73, Jan./Fev. 2001.
- RAFIQUE, S.; FISKE, J.; BANERJEE, A. Clinical trial of an air-abrasion / chemomechanical operative procedure for the restorative treatment of dental patients. *Caries Res.*, New York, v. 37, n. 5, p. 360-364, Sept./Oct. 2003.
- SAKOOLNAMARKA, R. et al. Morphological study of demineralized dentine after caries removal using two different methods. *Aust. Dent. J.*, Sydney, v. 47, n. 2, p. 116-122, June 2002.
- TONAMI, K. et al. Effects of chloramines and sodium hypochlorite on carious dentin. *J. Med. Sci.*, Dhaka, v. 50, n. 2, p. 139-146, June 2003.
- YIP, H. K.; BEELEY, J. A. Studies on the reaction of NaOCl and NMAB with collagen. *J. Dent. Res.*, Chicago, v. 68, n. 2, p. 982, Feb. 1989.
- YOUNG, C.; BONGENHIELM, U. A randomised, controlled and blinded histological and immunohistochemical investigation of CarisolvTM on pulp tissue. *J. Dent.*, Bristol, v. 29, n. 4, p. 275-281, May 2001.