

ESTUDO RADIOGRÁFICO DA INTER-RELAÇÃO DOS GUIAS CONDILIANA E ANTERIOR EM PACIENTES COM OCLUSÃO FISIOLÓGICA

RADIOGRAPHIC STUDY OF INTER-RELATIONSHIP OF CONDYLAR GUIDANCE AND ANTERIOR GUIDANCE IN PATIENTS WITH PHYSIOLOGICAL OCCLUSION

Raulino Naves BORGES¹; Mauro de MELO²; Gersinei Carlos de FREITAS³; Tais Guedes Melo e ALVIM⁴; Jéssica Karla Maia ZAGO⁴

1 - Doutor em Ciências da Saúde / UFG, Mestre em Prótese Dentária / FO-UFG/USP, Especialista Desordens Temporomandibulares e Dor Orofacial, Professor Ajaunto FO/UFG;

2 - Doutor em reabilitação oral, Especialista em Prótese Dentária e Professor titular da FO-UFG;

3 - Doutor em Materiais Dentários FOP/UNICAMP, Mestre em Dentística FOB/USP, Especialista em Prótese Dentária FO/UFG, Professor Associado FO/UFG.

4 - Mestranda em Clínica Odontológica FO/UFG, Graduada em Odontologia / Unievangélica.

RESUMO

Objetivo: O presente trabalho busca avaliar radiograficamente a possível inter-relação dos guias condiliana e anterior em pacientes com oclusão fisiológica. **Material e métodos:** Para tal, foram selecionadas telerradiografias laterais de 74 pacientes que foram divididos em dois grupos distintos, denominados grupo Um e grupo Dois. O grupo Um, constituído de 56 pacientes, apresentou trespasse horizontal igual a zero e oclusão fisiológica. Já o grupo Dois, composto de 18 participantes, apresentou trespasse horizontal diferente de zero. Foi realizada uma análise cefalométrica avaliada por meio da relação entre o plano de *Frankfurt* e a parede anterior da superfície articular do osso temporal e da face palatina dos incisivos superiores. Utilizou-se um transferidor de plástico, com variação de 0 a 180°, adaptado com um ponteiro fixado no seu centro e móvel,

por meio do qual obteve-se as mensurações pela movimentação do ponteiro, cujos os dados foram anotados em uma ficha. **Resultado:** Do grupo Um, 52 (92,86%) apresentaram coincidência entre o guia condiliana e o guia anterior, e somente 4 pacientes (7,14%) não tiveram os guias coincidentes. Já o grupo Dois 17 pacientes (94,44%) apresentou guia anterior diferente da guia condiliana, e um paciente (5,56%) apresentou coincidência entre os guias. **Conclusão:** Com base nos resultados obtidos pode-se concluir que os guias condiliana e anterior apresentaram uma interrelação direta, que constituem parâmetros para a reconstrução e/ou posicionamento da guia anterior em tratamentos reabilitadores.

PALAVRAS-CHAVE: Guia condiliana; Guia anterior; Telerradiografia.

INTRODUÇÃO

Os determinantes anteriores da oclusão são representados pelos dentes anteriores, os quais proporcionam um guia durante a movimentação mandibular em lateralidade e em protrusão; as articulações temporomandibulares na orientação dos movimentos mandibulares¹.

A fossa mandibular do recém-nascido é praticamente plana, não exibindo algum tubérculo articular nem sua forma sigmoide característica. Após a erupção dos incisivos permanentes, aproximadamente aos setes anos de idade, o tubérculo articular começa a tornar proeminente, devido à presença e estabelecimento do guia anterior, continuando a se desenvolver até os 12 anos².

Para que haja desocclusão total dos dentes posteriores, o guia anterior (GA) deve ser igual ou maior que o guia condiliana (GC). A harmonia do GC com o GA seja protrusiva ou lateral ou ambas, é fundamentalmente necessária para que haja uma distribuição de forças equilibradas no sistema mastigatório. O guia anterior é uma entidade que pode ser planejada e manipulada, enquanto o guia condiliana é imutável e inatingível para o clínico³⁻⁵.

Deveria ser dada ênfase na relação funcional entre as superfícies palatinas dos dentes anteriores superiores e as bordas incisais dos dentes anteriores inferiores, isso porque o guia anterior é uma relação dinâmica observada na dentição natural. Uma relação de topo torna os dentes anteriores não efetivos como guia e estabilidade em movimentos mandibulares protrusivos. Quando o guia anterior existe, os dentes anteriores devem estar em harmonia com as articulações temporomandibulares (ATMs) para que os dentes posteriores sejam desocluídos nos movimentos mandibulares⁶.

As superfícies palatinas dos dentes anteriores superiores determinam o guia condiliana, e os dentes devem movimentar-se em harmonia com a ATM⁷.

Durante o tratamento ortodôntico, para determinar a inclinação dos dentes anteriores, geralmente é avaliada tão somente os aspectos estéticos que o tratamento pode trazer, isto é realizado sem parâmetros precisos para o posicionamento, não levando-se em consideração a função. Porém, não é a estética que determina uma oclusão fisiológica, mas, sim, toda a complexidade do sistema estomatognático (SE) que se inter-relaciona. Da mesma

forma, as posições das próteses parciais e totais são escolhidas sem que haja a devida preocupação com a principal função para que deveriam ser realizadas, a oclusão fisiológica que além de proporcionar estética, promovem também, em primeiro lugar, todas as outras funções dentais.

Há certa divergência sobre a importância da existência de harmonia entre ao guia condiliana e anterior⁸.

A relação entre os dentes anteriores e superiores é o fator mais importante na restauração e manutenção de uma oclusão ideal. O relacionamento dos dentes anteriores é a chave para o desenvolvimento e perpetuação de uma oclusão "ideal"; e ao guia anterior é o resultado tanto da posição dos dentes anteriores como dos movimentos intrabordejantes condilianos; ambos os fatores devem ser considerados na criação de um guia anterior⁹.

O sucesso ou falha de tratamento oclusal depende de um guia anterior adequado. O não estabelecimento desse guia ou a sua falta é a principal causa de instabilidade pós-tratamento¹⁰.

Em outro estudo¹¹, foi demonstrado que todas as trajetórias de todos os guias dentários foram maiores do que as condilianas com tendência a serem maiores para os dentes anteriores do que para os posteriores, independente do sexo. Não foi encontrada inter-relação significativa das inclinações das trajetórias incisal e condiliana. A trajetória condiliana mostrou ter mais influência na trajetória dos dentes posteriores do que nos anteriores.

Guia condiliana se refere à trajetória que o eixo dos côndilos percorrem no movimento de abertura mandibular, podendo ser medido em graus a partir do plano de Frankfurt^{12,13}.

Para que se tenha um melhor proveito no uso dos articuladores, torna-se necessário que seus guias condilianas devam se aproximar dos limites anatômicos das articulações temporomandibulares, pois, dessa forma, facilitará o tratamento em qualquer tipo de reabilitação oclusal, articular e neuromuscular¹⁴.

Realizou-se um estudo com pacientes que possuíam boa oclusão dental, sem ausência de dentes, utilizando modelos montados em articuladores Tadachi Tamaki (TT). Foram traçadas retas que representaram o plano de Frankfurt, a inclinação da face lingual do incisivo superior e a trajetória incisal. Por meio destas retas foram determinados os ângulos analisados no estudo, mostrando que existiu uma correlação direta e razoável entre os ângulos formados pela inclinação do guia incisal e a inclinação da face lingual do incisivo central superior e o plano de Frankfurt. Ainda nesse estudo, não foi encontrada correlação dos ângulos formados pela inclinação do guia incisal da trajetória sagital do côndilo com o plano de Frankfurt¹⁵.

O exame radiográfico representa um auxiliar importante quando do diagnóstico dos distúrbios da ATM, levando um tratamento mais especializado e condizente. Entretanto, a dinâmica dessa articulação dificulta o estabelecimento de parâmetros que poderiam proporcionar uma melhor compreensão dela, o que facilitaria o estabelecimento do diagnóstico da posição condiliana e sua relação com sinais e sintomas de pacientes com disfunções temporomandibulares (DTM)^{16,17}.

O presente trabalho buscou avaliar radiograficamente a possível relação dos guias condilianas e anterior com oclusão fisiológica.

MATERIAL E MÉTODOS

O projeto de pesquisa foi avaliado e aprovado pelo Comitê de Ética em Pesquisa - CEP/UFG n.140 em 29/04/2002.

A amostra constituiu-se de 74 telerradiografias laterais, de pacientes do gênero masculino e feminino, com idade entre 12 e 30 anos. Esses foram divididos em dois grupos, o grupo Um com 18 participantes e o grupo Dois, também com 18 participantes. Os que pertenciam ao grupo Um apresentaram *overjet* zero e oclusão fisiológica e os outros 18 do grupo Dois apresentaram *overjet* diferente de zero.

As análises cefalométricas foram realizadas por meio das telerradiografias laterais, nas quais foi traçada uma linha demarcando o plano de *Frankfurt*, tendo como referência os pontos pório e infra-orbital (Fig. 1).

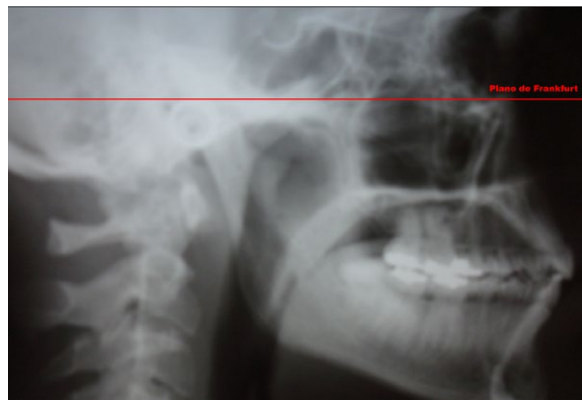

Figura 1 - Plano de Frankfurt traçado pelos pontos de referência pório e infra-orbital

A seguir foram demarcadas duas linhas. A primeira, tendo como base a parede anterior da superfície articular do osso temporal até a linha referente ao plano de *Frankfurt*. Vale ressaltar que o plano da eminência articular é a linha mais tangente à parede anterior da superfície articular do osso temporal. A segunda, a partir da inclinação da face palatina dos incisivos superiores até a linha descrita acima.

Os traçados (linhas) foram transferidos para uma folha de acetato fixada ao filme e, para facilitar a visualização e a realização das linhas utilizou-se um negatoscópio.

Para proceder às medidas dos ângulos formados pelos traçados formados pela linha do plano de *Frankfurt* e a linha que tangenciou a eminência articular e a da inclinação da face palatina empregou-se um dispositivo específico, que foi idealizado para esse fim. Trata-se de um transferidor graduado de 0° a 180°, de material plástico (Fig. 2), no qual em seu centro foi fixado um ponteiro móvel.




Figura 2 - Transferidor adaptado para aferição dos ângulos dos guias condiliana e anterior

A mensuração do ângulo correspondente à guia condiliana se deu posicionando o dispositivo de tal forma que sua base coincidissem com a linha referente ao plano de *Frankfurt* e a partir daí deslizou-se o ponteiro no sentido horário sobre o semicírculo contendo a marcação de 0° a 180°. Este foi movimentado, partindo de zero grau, deslocando-o até tangenciar a eminência articular (Fig. 3).

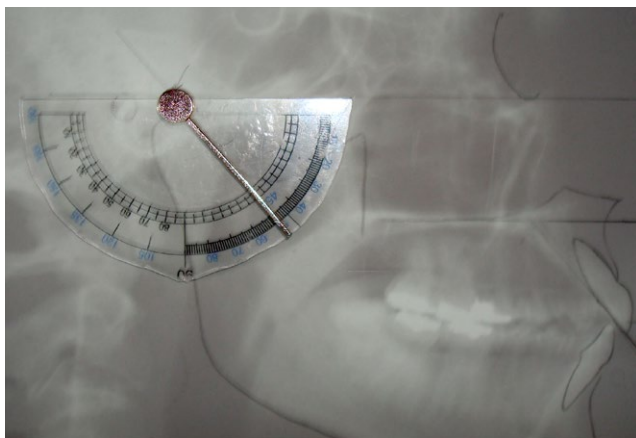


Figura 3 - Aferição do ângulo do guia condiliana

Com relação à medição do guia anterior, o Plano de *Frankfurt* foi transcrito para próximo dos incisivos superiores com a ajuda de um esquadro, de tal forma que essa linha ficasse paralela a aquele plano. A obtenção das medidas dos ângulos foi realizada procedendo-se da mesma maneira conforme a determinação do ângulo da guia condiliana, conforme descrito anteriormente, assim a base reta do dispositivo foi colocada coincidente com o Plano de *Frankfurt* transcrito, e o ponteiro foi deslizado no sentido horário até tangenciar a face palatina da imagem dos incisivos superiores (Fig. 4).

Os valores das medidas foram anotados em uma fixa desenvolvida para esta finalidade e a seguir procedeu-se a análise estatística descritiva.

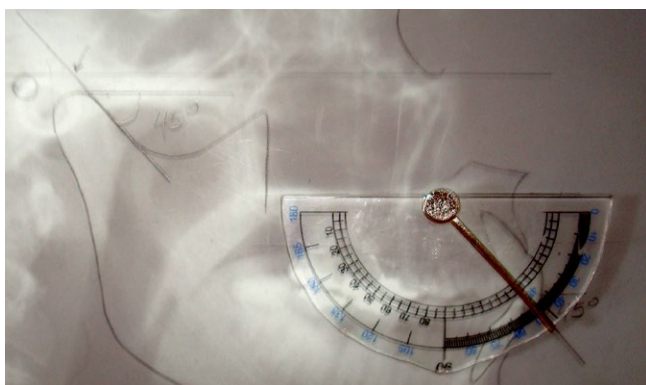


Figura 4 - Aferição do ângulo do guia anterior

RESULTADOS

O gráfico 1 contém os dados referentes ao grupo Um e ao Grupo 2. No Grupo 1 conteve 52 telerradiografias (92,86%) que apresentaram coincidência entre o guia condiliana e o guia anterior. Ainda, neste mesmo grupo, quatro telerradiografias não

demonstraram coincidência entre o guia condiliana e guia anterior (7,14%). Dentre a variação morfológica do guia anterior, determinada pelos ângulos formados entre a superfície palatina dos incisivos centrais superiores e o plano de *Frankfurt*, encontrada no grupo Um, e a variação morfológica do guia condiliana, determinado pelos ângulos formados entre a superfície articular e o plano de *Frankfurt*, o menor valor encontrado foi 30° e o maior foi 60°, tendo sido a média, mais desvio padrão, de 47°6'.

Os valores referentes ao grupo 2, compreende um total de 18 telerradiografias, 17 apresentaram guia anterior diferente do guia condiliana (94,44%). Um paciente (5,56%) apresentou coincidência entre os guias. No grupo Dois, o menor valor encontrado do guia anterior foi de 35° e o maior foi de 80°, tendo sido a média, mais desvio padrão, de 51+12°; já em relação ao guia condiliana, o menor valor encontrado foi de 20°, e o maior, tendo sido a média, mais desvio padrão, de 31+7°.

DISCUSSÃO

Na variação morfológica do guia condiliana e guia anterior encontrado no grupo um, determinada pelos ângulos formados pela superfície articular e o plano de *Frankfurt* e pela superfície palatina dos incisivos centrais superiores e o plano de *Frankfurt*, respectivamente, o menor valor encontrado foi de 30° e o maior foi de 60°, tendo a média mais desvio padrão sido de 47+6°, para ambos, embora foram encontrados outros valores com angulações de 25° e o maior foi de 79°, tendo a média mais desvio padrão sido de 54+10°.

O guia condiliana refere-se ao movimento de translação dos côndilos no movimento de abertura mandibular, a partir do plano de *Frankfurt*. Existe uma concordância em que deveriam ser dada ênfase na relação funcional entre as superfícies palatinas dos dentes anteriores superiores e as bordas incisais dos dentes anteriores inferiores, ou seja, o guia anterior, que orienta os movimentos mandibulares em lateralidades e em protrusão^{1-3,7}.

No grupo Um, a coincidência entre o guia condiliana e ao guia anterior ocorreu em 92,86% dos casos (52 telerradiografias) (Graf.1). São diversos defensores de que deve haver uma harmonia do guia condiliana e guia anterior que é fundamental para uma distribuição equilibrada de forças nos sistema mastigatório^{2,3,6,14}.

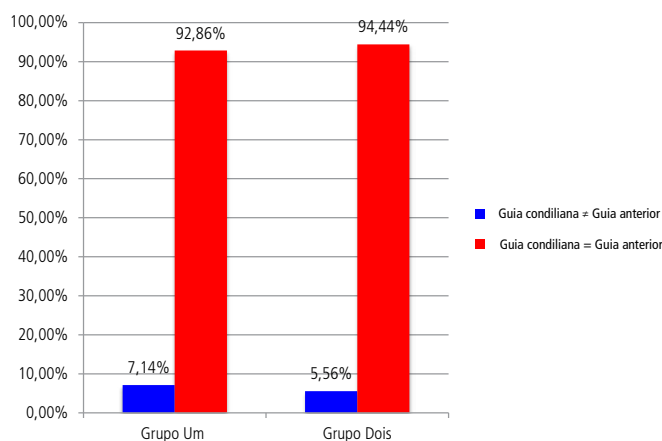


Gráfico 1 - Grupo Um: Coincidência do guia condiliana e o guia anterior em paciente com trespasse horizontal igual a zero; Grupo Dois: Coincidência do guia condiliana e o guia anterior em paciente com trespasse horizontal diferente de zero

Sabe-se que a realização de uma restauração em dentes anteriores é um procedimento complexo, pois, não existem regras rígidas sobre a quantidade de curvatura lingual necessária para o desenvolvimento de um guia anterior adequado, embora, ao final do mesmo artigo, foi relatado que o guia anterior PE foi resultado tanto da posição dos dentes anteriores como dos movimentos intrabordejantes condilianos⁷. Para que se realize um tratamento envolvendo os movimentos mandibulares, algumas alterações envolvendo a estrutura dentária devem ser feitas⁶.

A morfologia oclusal de qualquer procedimento realizado na boca deve estar em harmonia com os movimentos da mandíbula para evitar o início de desarmonias e traumas oclusais¹⁴.

No grupo Um observou-se que apenas quatro (7,14%) telerradiografias mostraram a não coincidência dos guias (Graf. 1). E dentro do grupo Dois, 17 (94,44%), de um total de 18 telerradiografias, pode-se notar o guia anterior diferente do guia condiliana, se bem que alguns autores^{8,11,15} acreditam que não é imprescindível a existência de harmonia entre o guia condiliana e o guia anterior.

A existência de um relacionamento anatomo-funcional entre guia anterior e guia condiliana, independente de serem indivíduos com ou sem guia anterior, clinicamente saudável, embora não existem normas cefalométricas que funcionam para todos os pacientes e não existem diretrizes arbitrárias para a angulação interincisal que sirvam para todos os pacientes. Também, verificou-se que um dos conceitos mais importantes no entendimento sobre o guia anterior é a sua variabilidade de paciente para paciente⁸. Há de ressaltar que é importante a harmonia entre as ATM e o guia anterior, porque mesmo a menor desarmonia pode causar hiperatividade severa e falta de coordenação na função dos músculos da mastigação¹⁰. Ainda pode ser observado que nos casos em que não haja correlação significativa das inclinações das trajetórias incisal e condiliana, sugere-se que alguns estudos devam ser realizados a fim de se estabelecer um parâmetro para reproduzir a guia anterior¹¹.

Das 18 telerradiografias do grupo Dois, duas apresentaram Classe II de Angle, três com Classe III, quatro tinham mordida topo a topo e nove pacientes eram Classe I de Angle com mordida aberta anterior. Uma relação de topo a topo torna os dentes anteriores ineficientes como guia e estabilidade dos movimentos mandibulares protrusivo e lateralidades. Nos casos em que foram apresentados "overbite" e "overjet" com dimensões mínimas (quase um relação de topo a topo) dos dentes anteriores praticamente não influenciam as determinantes condilianas⁹.

No grupo Dois, o menor valor encontrado do guia anterior foi de 35° e o maior foi de 80°, tendo a média mais desvio padrão sido de 51+12°; já a relação ao guia condiliana, o menor valor encontrado foi de 20°, e o maior, tendo a média mais desvio padrão sido de 31+7°.

No presente estudo, o grupo Um apresentou trespasse horizontal igual a zero e oclusão fisiológica. Alguns dos fatores relacionados à oclusão fisiológica é a inclinação do guia anterior e do guia condiliana, que são individuais e, desta forma, não podem ser padronizados ou calculados como médias para o planejamento de um tratamento que chegue próximo de uma condição fisiológica. A oclusão fisiológica, por sua vez, é uma característica que deve ser buscada por ser aquela que não causa desgastes dentários e articulares, promovendo saúde no periodonto e aos músculos da mastigação⁹.

Sabe-se que o guia anterior é uma relação dinâmica, de extrema importância para que haja harmonia no SE⁶ e está relacionada à estética que pode ser planejada e manipulada pelo Cirurgião-dentista (CD). Já, o guia condiliana é uma entidade imutável e que não pode ser manipulada pelo CD³, pois, esta é determinada pelo movimento de translação do côndilo dentro da eminência articular^{9,12}. Assim, é interessante e imperativo que o CD procure estabelecer o guia anterior a partir do guia condiliana, por meio de cefalometria e, não o contrário^{1-3,6,7,9}. Portanto, o sucesso no tratamento de pacientes que necessitam de procedimentos restauradores extensos requer a compreensão dos efeitos que os dentes anteriores e a ATM exercem nos movimentos mandibulares⁶.

A utilização de telerradiografias é, por conseguinte, de grande importância para se estabelecer diagnóstico das ATM^{16,17}, mas pode ser empregada, também, na verificação dos guias, com o procedido neste estudo, apesar de sua análise, por meio da cefalometria, apresentar pontos de difícil demarcação¹⁶.

No corpo humano, todas as estruturas se inter-relacionam¹². Os guias condiliana e anterior, determinadas pelas inclinações da eminência articular e dentes anteriores respectivamente, por serem tão próximas e responsáveis pelos mesmos movimentos podem ter algum tipo de correlação, porém, ainda não há trabalhos totalmente conclusivos que possam esclarecer o fato, muito embora os resultados desse estudo mostraram que há esse inter-relacionamento.

CONCLUSÃO

Com base nos resultados obtidos pode-se concluir que houve uma inter-relação significativa entre os guias condiliana e anterior.

REFERÊNCIAS

01. Mello JC, Araújo MAM. Incidência de disfunção da ATM em relação a ausência da guia anterior. *ROBRAC*. 1997; 6(22): 52-55.
02. Paiva HJ. Noções e conceitos básicos em oclusão, disfunção temporomandibular e dor orofacial. São Paulo: Livraria Santos; 2008.
03. Spyridis GM, Spyridis SM, Chávarru NGM. A guia anterior no estudo da oclusão. *J Bras Odontol Clin*. 1998; 2(11): 47-55.
04. Zoghby AE, Ré J-P, Perez C. Functional harmony between the sagittal condylar path inclination and the anterior guidance inclination. *Int J Stomat Occ Med*. 2009; 2 (3): 131-6.
05. Solow RA. Customized anterior guidance for occlusal devices: classification and rationale. *J Prosthet Dent*. 2013; 110(4): 259-63.
06. Brose MO, Tanquist RA. The influence of anterior coupling on mandibular movement. *J Prosthet Dent*. 1987; 57(3): 345-353.
07. Stuart EC. Overlap of the upper anterior teeth and its determinants. *J Gnathol*. 1983; 2(2): 3-8.
08. Dawson, PE. Avaliação, diagnóstico e tratamento dos problemas oclusais. 2. ed. São Paulo: Artes Médicas; 1993.
09. Broderson SP. Anterior guidance: the key to successful occlusal treatment. *J Prosthet Dent*. 1978; 39(4): 396-400.
10. Dawson PE. Oclusão funcional: da ATM ao desenho do sorriso. São Paulo: Livraria Santos; 2008. 632 p.
11. Ogawa T, Koyano K, Suetsugu T. The influence of anterior guidance and condylar guidance an mandibular protrusive movement. *J Oral Rehabil*. 1997; 24(4): 303-309.
12. Ash MM, Ramfjord SP, Schmidseeder J. Oclusão. 2. ed. São Paulo: Santos. 2007. 272p.

13. Ricketts RM. Various conditions of the TMJ as revealed by cephalometric laminography. *Angle Orthod.* 1952; 22: 98-115.
14. Mazzeto MO, Faccioli JF. Estudo comparativo da inclinação da parede anterior da superfície articular do osso temporal, analisada em traçados cefalométricos, e da individualização dos guias condilares em articuladores semi-ajustáveis, através dos registros intraorais. *JBA.* 2002; 2(7): 189-195.
15. Dias filho P, Tamaki ST, Tamaki T et al. Estudo da correlação dos ângulos formados pelas inclinações da face lingual do incisivo central superior, trajetória incisal e trajetória condílica, com o plano de Frankfurt. *Rev Ass Paul Cirug Dent.* 1983; 37(50): 437-450.
16. Castilho JCM, Sampaio TA, Moraes LC, Moreira Filho E. Estudo comparativo da técnica transcraniana lateral da articulação temporomandibular: técnica corrigida (uso do accurad-200). *PGPO-Pós Grad Rev Odontol.* 2002; 5(2): 84-91.
17. Vellini FF. Ortodontia. Diagnóstico e planejamento. 5. ed. São Paulo: Faculdade de Odontologia da Cidade de São Paulo; 2002.

ABSTRACT

Objective: This study aims to evaluate radiographically the possible inter-relation of the condylar and previous guidances in patients with physiological occlusion. **Methods:** For this purpose, lateral cephalometric radiographs were selected from 74 patients who were divided into two distinct groups, called group one and group two. The group one consisting of 56 patients, showed overjet equal to zero and physiological occlusion. While group two, made up of 18 patients presented different overjet zero. The cephalometric analysis was evaluated through the relationship between the Frankfurt plane and the front surface wall joint of the temporal bone and the palatal face of the upper incisors was performed. It were used a plastic measuring protractor, ranging from 0 to 180°, fitted with a fixed pointer at its center and

mobile, through which were obtained measurements by moving the pointer, whose data were recorded on a card. **Results:** From a group, 52 (92.86%) had coincidence between the condylar guidance and the previous guidance, and only 4 patients (7.14%) did not have the matching guidances. Already the group two 17 patients (94.44%) had different previous guide condylar guide, and one patient (5.56%) had coincidence between the guides. **Conclusion:** Based on the results it can be concluded that the condylar guidances and earlier had a direct inter-relation, which are parameters for reconstruction and / or positioning of the previous guidance rehabilitation treatments.

KEYWORDS: Condylar guidance; Anterior guidance; Teleradiography.

AUTOR PARA CORRESPONDÊNCIA

Prof. Dr. Gersinei Carlos de Freitas
Faculdade de Odontologia da Universidade Federal de Goiás
Praça Universitária, esquina com 1ª avenida, s/n
Goiânia, Goiás, Brasil
E-mail: gersineifreitas@yahoo.com.br